

Использование амбулаторного мониторинга ЭЭГ в клинической практике

■ В.В. Гнездицкий, С.М. Захаров*, О.С. Корепина, Е.Е. Кошурникова, НЦ неврологии РАМН, Москва, *Научно-производственно-конструкторская фирма «Медиком МТД», Таганрог

Быстрое развитие современной микроэлектроники, новых технологий беспроводной передачи данных, средств обработки и накопления информации привело к созданию портативных приборов для электроэнцефалографии и нейрофизиологии с характеристиками, которые в недавнем прошлом представлялись просто невозможными для повседневной клинической практики. В настоящее время повсеместному внедрению таких инновационных приборов способствует резкий рост компьютерной грамотности медицинского персонала. Новый уровень диагностики обеспечивается возможностью проведения врачом как полноценных общепринятых рутинных исследований в месте нахождения пациента (или в кабинете врача), так и длительных (от 3-4 часов до суток и более) исследований с регистрацией данных на внутреннюю память приборов (по типу холтеровского мониторирования). С распространением миниатюрных беспроводных приборов резко возрастает доступность диагностических исследований для контроля эффективности проводимой терапии. Это может иметь практическое значение при подборе лекарственных средств, физиотерапевтических воздействий - магнитной, ультразвуковой и МДМ-стимуляции, различных физических нагрузок, функциональных пробах, нейрореабилитационных мероприятиях. Спектр применения таких приборов все больше расширяется, а диагностика и контроль состояния здоровья в буквальном смысле «приближаются» к пациенту, и врач быстро и качественно получает не-

обходимую информацию для своей профессиональной деятельности.

С целью максимального обеспечения перечисленных выше возможностей научно-производственной конструкторской фирмой «Медиком МТД» (г. Таганрог) еще в 2003 году был разработан портативный беспроводной электроэнцефалограф-регистратор «Энцефалан-ЭЭГР-19/26», который в настоящее время претерпел значительные изменения. Сейчас этот портативный носимый электроэнцефалограф-регистратор включает в свой состав различные миниатюрные беспроводные устройства, которые можно комбинировать для получения моделей приборов с оптимальной конфигурацией, удовлетворяющей требованиям различных диагностических, клинических или научно-исследовательских задач. В состав может входить беспроводной пульсоксиметр, модуль респираторных датчиков, кардиореспираторный модуль, беспроводные датчики двигательной активности, полиграфический многофункциональный усилитель, беспроводной блок стимуляции и ряд других устройств. В комплект включен и видеорегиистратор для синхронизированного видеомониторинга. Мощный портативный компьютер электроэнцефалографа, базовые блоки пациента, беспроводные датчики и стимуляторы соединены и синхронизированы между собой в единую беспроводную пикосеть по технологии Bluetooth. Таким образом, несоединенные между собой проводами устройства воспринимаются пользователем как единая многоканаль-

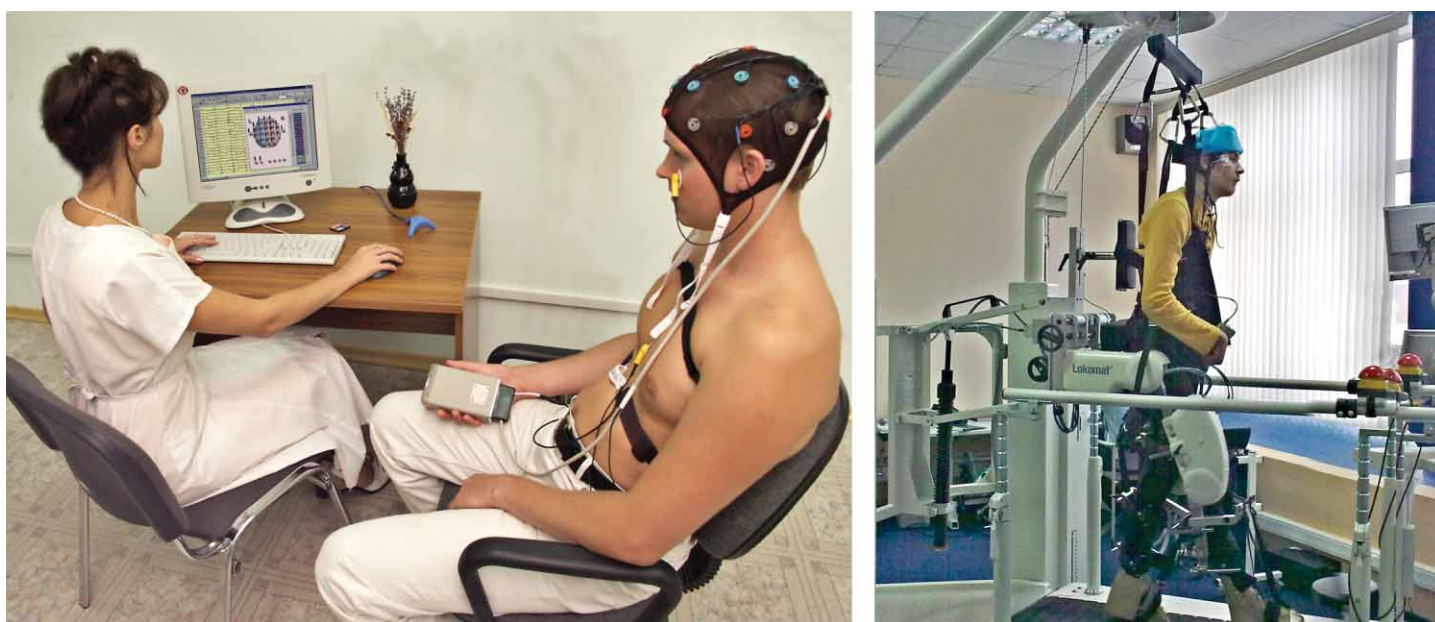

Рис. 1. Применение электроэнцефалографа-регистратора «Энцефалан-ЭЭГР-19/26»
 Слева - телеметрический контроль регистрации ЭЭГ перед началом амбулаторного мониторинга ЭЭГ
 Справа - нейрофизиологическое мониторирование ЭЭГ при реабилитационных мероприятиях на комплексе Lokomat

ная система -медицинский прибор, обеспечивающий синхронное накопление всех регистрируемых ЭЭГ-данных и различных физиологических сигналов на карту памяти базового автономного блока пациента или телеметрическую передачу данных в компьютер для визуализации, цифровой обработки и анализа в реальном времени, т.е. для непосредственного проведения тех или иных видов исследования (Рис. 1).

Электроэнцефалограф-регистратор «Энцефалан-ЭЭР19/26» позволяет проводить обычные рутинные ЭЭГ и ВП-исследования в телеметрическом режиме в месте нахождения пациента, автономное мониторирование ЭЭГ (носимый амбулаторный ЭЭГ-рекордер по типу холтеровского) в естественных для пациента условиях, оперативный контроль состояния ЦНС при нейро-мониторинге в реанимации и палатах интенсивной терапии, длительный ЭЭГ-видеомониторинг для дифференциальной диагностики эпилепсии, полисомнографические исследования для диагностики нарушений сна как в специализированных палатах, так и на выезде, непосредственно у пациента.

Уже более чем пятилетний опыт применения электроэнцефалографа-регистратора, накоплен в лаборатории нейрофизиологии Научного Центра НИИ неврологии РАМН, г. Москва. В зависимости от целей исследования, здесь проводится одновременный мониторинг ЭЭГ-данных по 20-ти каналам, а также по 6-ти дополнительным каналам: мониторинг данных от ЭКГ-электродов, датчиков дыхания, датчиков движения (ЭМГ) и окулограммы (ЭОГ), датчика положения тела. ЭЭГ-регистратор обычно размещается на поясе пациента, что позволяет ему в процессе диагностического исследования свободно перемещаться и ничем не ограничивает его жизненные потребности. Прибор имеет автономное питание от аккумуляторов, малые габариты и вес 400 г. Запись данных производится на съемный накопитель данных - карту памяти емкостью до 2 Гб, или в компьютер через телеметрический канал связи «bluetooth». При обработке результатов проведенного исследования данные могут просматриваться при различных монтажных схемах, параметрах усиления и фильтрации, могут использоваться различные режимы компьютерной обработки, что помогает максимально точно локализовать любые важные эпизоды в ЭЭГ-активности. Краткая сводка всех записанных данных в виде трендов регистрируемых показателей позволяет быстро оценить все основные за сутки ЭЭГ-события. В состав регистратора входит оригинальный комплект электродов «Энцефалан-КЭ» с шапочками разных размеров, обеспечивающих комфортную и длительную регистрацию сигналов ЭЭГ у пациентов. Отличием от аналогичных импортных систем являются легко отделяемые от шапочек электродные системы - детская и взрослая, что позволяет иметь много недорогих шапочек (в комплекте предусмотрено 8 размеров) для двух электродных систем. Такая возможность помогает легко решать вопрос со стиркой и дезинфекцией, а также всегда иметь шапочки необходимых размеров. Электроэнцефалограф-регистратор предоставляет уникальную возможность совмещения амбулаторной записи ЭЭГ с периодическим проведением необходимых функциональных проб в телеметрическом режиме, в том числе и с проведением исследования вызванных потенциалов (ВП): слуховых, зрительных, когнитивных (CNV, P300).

Исследование проводится с помощью беспроводного фонофотостимулятора, синхронизированного и управляемого от портативного компьютера. Такая технология позволяет с помощью прибора провести функциональные ЭЭГ-исследования, после чего продолжить запись амбулаторно, с сохранением ЭЭГ-данных на карту памяти прибора.

В процессе длительного исследования пациент или его родственники обычно ведут дневник событий с помощью отметчика событий - диктофона, метки и речевые комментарии с которого по окончании исследования переносятся в компьютер, сохраняются и синхронизируются с данными ЭЭГ-исследования. Строгая синхронизация меток с ЭЭГ-данными помогает быстро найти представляющие интерес фрагменты записи и воспроизвести информацию по эпизодам ЭЭГ-активности и речевым отчетам пациента или сопровождающих пациента лиц.

Большое внимание уделено особенностям проведения исследования АМЭ-ЭГ - трактовке различных паттернов, встречающихся при длительной регистрации ЭЭГ, их дифференцировке от артефактных потенциалов, неизбежно встречающихся при регистрации ЭЭГ в свободном поведении, особенностям выделения и идентификации паттернов сна и патологических знаков и оценке их клинической значимости. Следует отметить высокое качество продолжительной записи ЭЭГ при естественном поведении пациента с помощью электродных шапочек «Энцефалан КЭ» и электроэнцефалографа-регистратора «Энцефалан-ЭЭР-19/26». Например, разговоры по сотовому телефону существенно не влияют на регистрацию ЭЭГ, в отличие от записей, проведенных на стационарных приборах (Рис. 2).

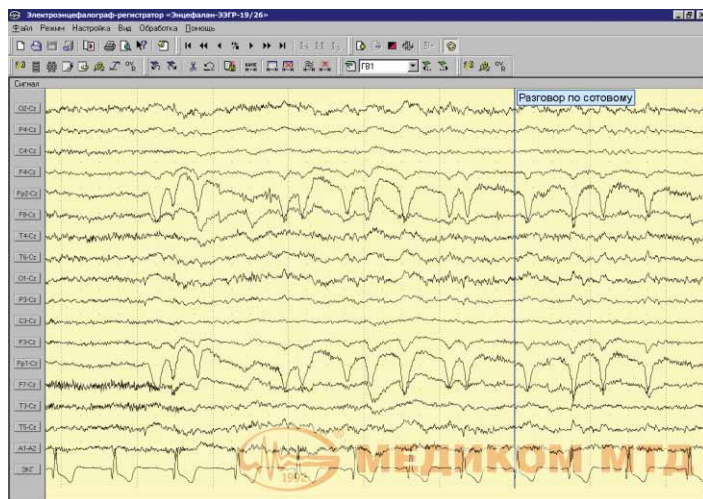


Рис. 2. Пример записи при АМЭЭГ во время разговора по сотовому телефону

В лаборатории проводились различные виды исследований длительностью от 3 до 24 часов (амбулаторный мониторинг, палатный телеметрический мониторинг ЭЭГ, мониторинг ЭЭГ и полиграфических показателей в реанимации или палате интенсивной терапии, а также операционный телеметрический мониторинг-контроль гипоксии при стентировании). Возраст больных - от 6 до 64 лет, средний возраст - 34 года. Наибольшее число исследований проводилось при амбулаторном мониторинге ЭЭГ (57 % от всех исследований).

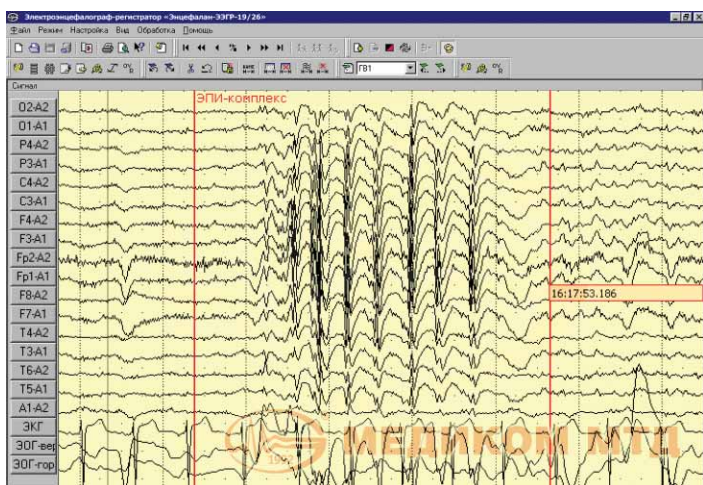


Рис. 3. Пациент У., 21 год. Самый длительный коррелят абсанса обнаружен по дороге домой через 1 час 15 минут после начала записи

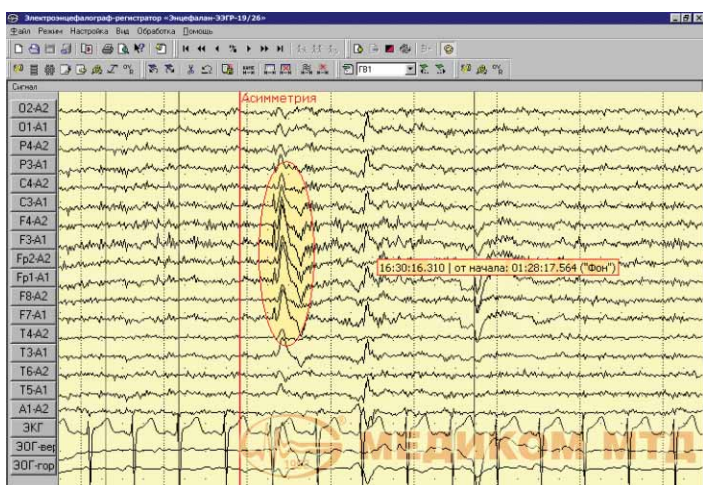


Рис. 4. Пациент У, 21 год. Изолированный комплекс «спайк-медленная волна»

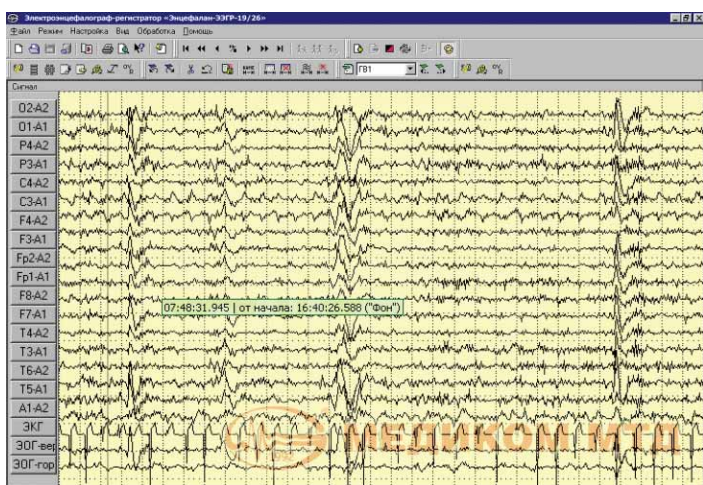


Рис. 5. Пациент У., 21 год. Фрагмент ЭЭГ в утренние часы, через 16 часов после начала записи (компрессированный анализ, экранное время - 40 секунд), периодизация пароксизмальной активности

Постановка электродов при амбулаторном мониторинге проводилась непосредственно в лаборатории, где осуществлялась запись в течение 20-30 минут в телеметрическом режиме. Затем больной уезжал домой, где продолжалась длительная запись ЭЭГ в естественных для пациента условиях, в том числе и в процессе сна. Утром или днем пациент приезжал в лабораторию, где проводились необходимые функциональные пробы, после чего с него снималось оборудование, считывалась информация с карты памяти на жесткий диск компьютера с последующей расшифровкой ЭЭГ. Иногда постановка электродов проводилась на дому. При палатном мониторинге (12% от всех исследований) запись с преобладанием в лобных отделах слева (F3) через 1 час 28 минут после начала АМЭЭГ проводилась в отделении клиники при естественном поведении больного, включая период записи во сне. При релаксационном мониторинге установка шлема с электродами осуществлялась непосредственно у кровати больного, делалась короткая телеметрическая запись (фоновая запись и необходимые функциональные пробы) в течение 20-30 минут, прибор оставляли в палате для длительной регистрации ЭЭГ и полиграфических показателей с целью контроля состояния больного, включая сон.

Представим теперь конкретный пример клинического применения АМЭЭГ с анализом результатов и примером заключения по результатам АМЭЭГ, а также комментарии по диагностической значимости найденных изменений.

Амбулаторный мониторинг ЭЭГ у пациента У., 21-го года. Предположительный диагноз: дизэнцефальный синдром, эписиндром, кардиомиопатия, аритмия. Судорожные приступы с потерей сознания начались с 10-11 лет, в последнее время участились до нескольких раз в месяц. На КТ признаки энцефалопатии, очаговых изменений нет. В связи с кардиомиопатией и аритмией наблюдается у кардиолога в НЦССХ им. Бакулева. Принимал бензонал, фенобарбитал в течение 5-6 лет, в течение месяца принимал депакин (без эффекта). В настоящее время принимает антиаритмические препараты, нерегулярно - диазепины, противосудорожные препараты не принимает.

Причина назначения АМЭЭГ-уточнение природы приступов, epileптическая или кардиогенная. В ранее неоднократно проведенных обследованиях дневной ЭЭГ (5 обследований) специфических epileптических признаков не выявлено, несколько повышена реакция на гипервентиляцию. При амбулаторном мониторинге ЭЭГ запись проводилась в течение 4 часов, из них 11 часов- запись без артефактов.

Заключение

1. При длительном амбулаторном мониторинге, в отличие от фоновой стандартной записи ЭЭГ, выявляются отчетливые epileптические признаки, чаще имеющие генерализованный характер, в виде атипичных коррелятов абсанса, либо в виде изолированных спайк-волновых комплексов, регистрируемых в разные фазы сна и в состоянии бодрствования.

2. Типичные корреляты абсанса регистрируются в состоянии бодрствования, преимущественно в первые часы регистрации (Рис. 3). Изолированные спайк-волновые комплексы регистрируются в разные стадии сна с преобладанием в лобных отделах левого полушария (Рис. 4).

3. Иногда спайк- и полиспайк-волновая активность регистрируется с элементами периодизации во время ночной записи при пробуждении (Рис. 5).

Комментарий

Речь идет, скорее, о вторично генерализованной эпилепсии с первичным эпилептогенным фокусом, предположительно, в лобных отделах слева.

Очаговых изменений на протяжении записи не определяется. Не выявлено также корреляции эпилептиформной активности с аритмией сердца. Показано наблюдение ЭЭГ (мониторинг ЭЭГ) в динамике и контроль за лечением противоэпилептическими препаратами.

Полученный в результате пятилетней практики в Институте неврологии РАМН материал показывает уникальные возможности метода регистрации многоканальной ЭЭГ, совместно с другими физиологическими показателями, в естественных условиях поведения человека. Такие исследования значительно повышают информативность ЭЭГ-обследования. Подтверждено мнение, что обнаружение эпилептиформных знаков, не выявляемых в обычной короткой стандартной дневной записи ЭЭГ, увеличивается от 30 до 50%. Оказалось, что технические возможности используемой нами современной отечественной аппаратуры (фирмы «Медиком МТД», г. Таганрог, www.medicom-mtd.com) позволяют проводить АМЭЭГ одновременно с другими обследованиями: мониторингом артериального давления и ЭКГ, стабилόμεрией, исследованиями ВП, нейромиографическими исследованиями, различными процедурами и воздействиями, что дает новую диагностически значимую информацию. Полезным оказался датчик положения тела, позволяющий наблюдать изменение положения пациента во время обследования и при наступлении пароксизмальных событий.

Отечественная традиция ЭЭГ-обследования больных в лабораториях клинической нейрофизиологии или отделениях функциональной диагностики привела к тому, что пациенты практически не обследуются во время сна, не проводится длительная дневная запись, даже тогда, когда стандартные лабораторные записи ЭЭГ не дают необходимой информации о пароксизмальных проявлениях у больного с эпилептическими приступами. Отчасти это было связано с отсутствием портативной, мобильной аппаратуры для длительных электроэнцефалографических, полисомнографических исследований и ЭЭГ-видеомониторинга. Появившаяся в настоящее время аппаратура для АМЭЭГ, как показывает наш опыт, может восполнить этот пробел и сделать доступными такие длительные обследования в текущей клинической практике нейрофизиологических лабораторий или отделений функциональной диагностики больниц и поликлиник. Отечественные специалисты получают возможность пополнить арсенал диагностических методов в области ЭЭГ исследований проводя их в более естественных условиях поведения человека. Слишком короткие рутинные записи ЭЭГ со стандартным набором функциональных проб в лабораториях зачастую бывают неэффективными по сравнению с длительной регистрацией ЭЭГ в естественных условиях, поэтому продолжительный мониторинг ЭЭГ, включающий полисомнографию, а при необходимости и видеомониторинг, становится обязательным, если при рутинных записях ЭЭГ у больного с пароксизмальными проявлениями не выявляется эпилептиформная активность или у больно-



Рис. 6. Проведение длительного ЭЭГ-исследования в месте нахождения пациента (на дому)

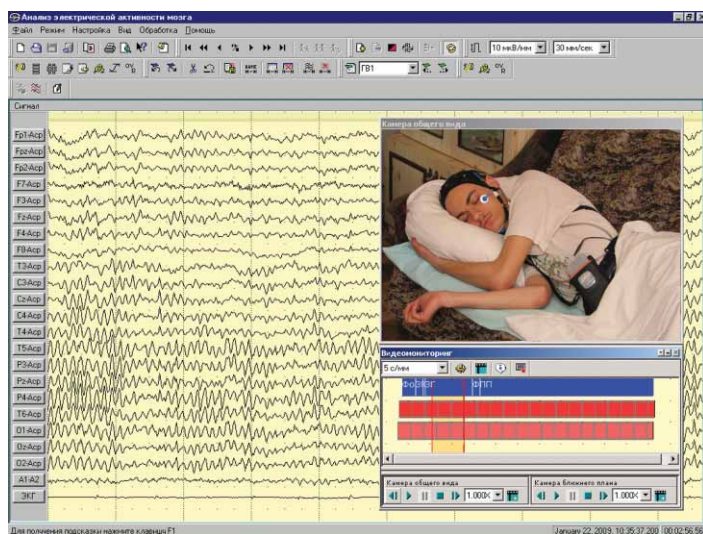


Рис. 7. Вид экрана компьютера при проведении длительного ЭЭГ-видеомониторинга

го имеются только ночные приступы, а в дневной записи ЭЭГ изменений нет. Это также относится и к ситуации, когда приступы эпилептической и неэпилептической природы возникают в определенных условиях естественного поведения.

Таким образом, в настоящее время практически любая лаборатория клинической нейрофизиологии или отделение, занимающееся функциональной диагностикой нервной системы, может иметь в своем арсенале качественный отечественный прибор для амбулаторного мониторинга ЭЭГ, полисомнографии и мобильного ЭЭГ-видеомониторинга для более полной и качественной дифференциальной диагностики при широком спектре заболеваний.

Клиническая практика применения прибора в Центре НИИ неврологии РАМН показала, что беспроводная амбулаторная мобильная ЭЭГ обеспечивая базовый уровень ЭЭГ-исследований, значительно расширяет возможности обычной электроэнцефалографии и позволяет получить новую информацию о состоянии мозга, помогает качественно решить дифференциально-диагностические задачи.