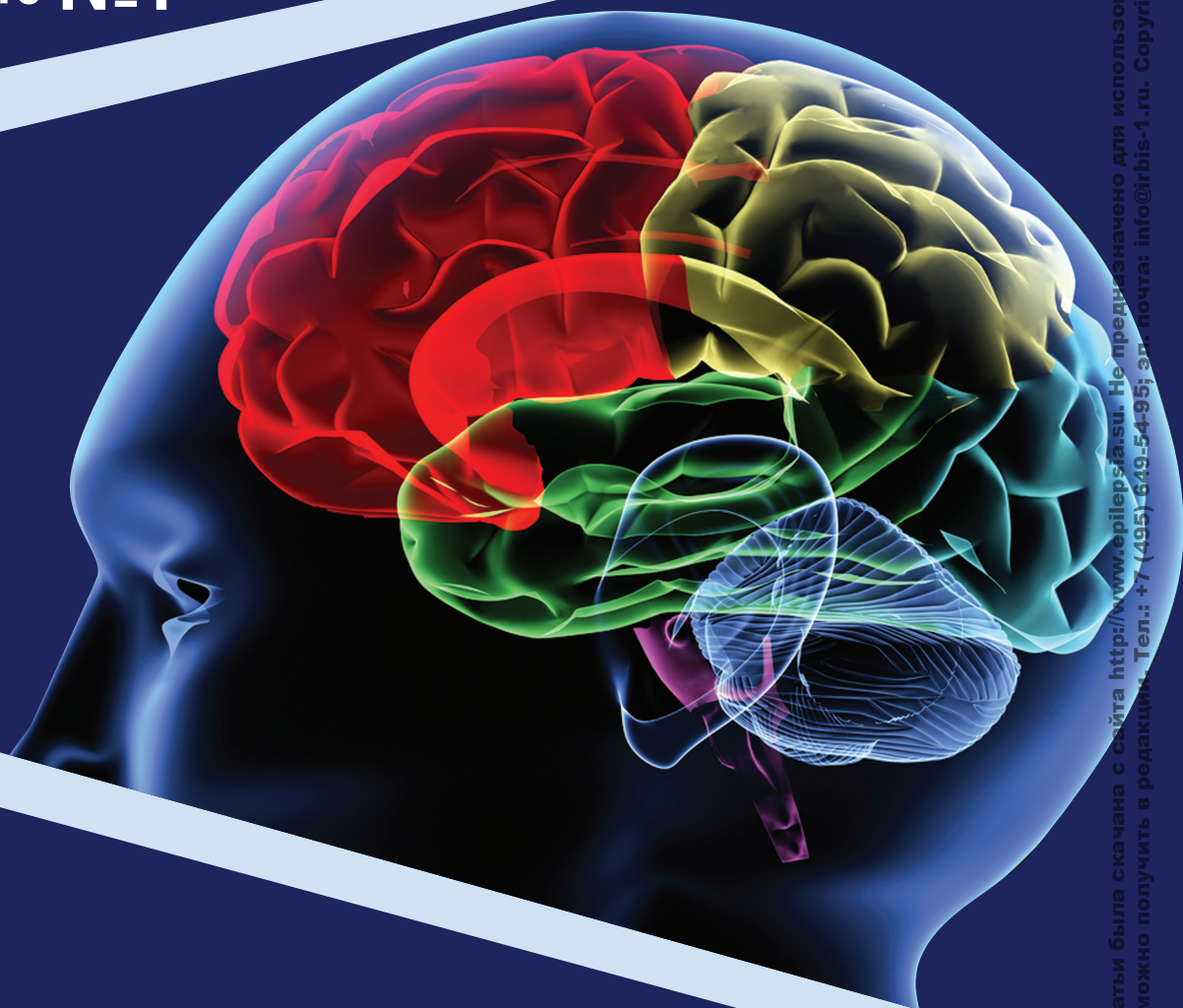

Проблемная комиссия «Эпилепсия. Пароксизмальные состояния» РАН
и Министерства здравоохранения Российской Федерации

Российская Противозепилептическая Лига

ЭПИЛЕПСИЯ и пароксизмальные состояния

2018 Том 10 №1



EPILEPSY AND PAROXYZMAL CONDITIONS

ISSN 2077-8333

2018 Vol. 10 №1

www.epilepsia.su

Включен в перечень ведущих
рецензируемых журналов и изданий ВАК

Данная интернет-версия статьи была сканана с сайта <http://www.epilepsia.su>. Не предназначено для использования в коммерческих целях.
Информацию о репринтах можно получить в редакции. Тел.: +7 (495) 649-54-95; эл. почта: info@igbis-1.ru. Copyright © 2018 Издательство ИРБИС. Все права охраняются.

Музыкагенная эпилепсия. Обзор литературы и клинический случай

Генералов В. О.¹, Садыков Т. Р.², Казакова Ю. В.¹,
Югай А. М.², Орехов А. Б.¹,

¹ Федеральное государственное бюджетное учреждение «Научный центр акушерства, гинекологии и перинатологии» имени академика В.И. Кулакова Министерства здравоохранения Российской Федерации (ул. академика Опарина, 4, Москва 117198, Россия)

² Центр диагностики и лечения эпилепсии «Планета Мед» (Варшавское шоссе, 13, Москва 117105, Россия)

Резюме

Музыкагенная эпилепсия – редкий вид рефлекторной эпилепсии, при которой приступы провоцируются прослушиванием специфических для каждого пациента звуков или музыки. Дебют эпилепсии наиболее часто происходит во взрослом возрасте. В большинстве случаев источник эпилептической активности при музыкагенной эпилепсии располагается в височных отделах (чаще правых) в отсутствие структурного повреждения головного мозга по данным магнитно-резонансной томографии. Наиболее частым видом приступов являются сложные парциальные приступы с автоматизмами. В статье описывается пациентка 53 лет с дебютом эпилепсии в 33 года, со сложными парциальными эпилептическими приступами в клинической картине, провоцирующимися прослушиванием поп-музыки, источниками эпилептической активности в медиальных отделах правой и левой височной доли, в отсутствие патологических структурных изменений головного мозга. Во время видеоэлектроэнцефалографического мониторинга при прослушивании музыкального фрагмента зарегистрирован сложный парциальный эпилептический приступ с источником иктальной эпилептической активности в медиобазальных отделах левой височной области.

Ключевые слова

Эпилепсия, рефлекторная эпилепсия, музыкагенная эпилепсия, музыка, приступы, ЭЭГ, видеоэнцефалографический мониторинг.

Статья поступила: 23.01.2018 г.; в доработанном виде: 20.02.2018 г.; принята к печати: 28.03.2018 г.

Конфликт интересов

Авторы заявляют об отсутствии необходимости раскрытия финансовой поддержки или конфликта интересов в отношении данной публикации.

Авторы сделали эквивалентный вклад в подготовку публикации.

Для цитирования

Генералов В. О., Садыков Т. Р., Казакова Ю. В., Югай А. М., Орехов А. Б. Музыкагенная эпилепсия. Обзор литературы и клинический случай. *Эпилепсия и пароксизмальные состояния*. 2018; 10 (1): 25-34. DOI: 10.17749/2077-8333.2018.10.1.025-034.

Musicogenic epilepsy. A review of the literature and a case report

Generalov V. O.¹, Sadykov T. R.², Kazakova Yu. V.¹, Yugay A. M.², Orehov A. B.¹

¹ Research Center for Obstetrics, Gynecology and Perinatology named after V.I. Kulakov of the Ministry of Health of Russian Federation (4 Akademika Oparina Str., Moscow 117198, Russia)

² Center of diagnostics and treatment for epilepsy «Planeta Med» (13-2 Varshavskoe shosse, Moscow 117105, Russia)

Summary

Musicogenic epilepsy is a rare form of reflex epilepsy, where seizures are triggered by listening to patient-specific sounds or music. The onset typically occurs in the adult age. In most cases of musicogenic epilepsy, the source of

epileptic activity is located in the temporal zone (more on the right) and not associated with structural brain damage as per magnetic resonance imaging. Usually, the seizures have the complex partial nature with automatisms. This report presents a case of a female patient of 53 years old with the onset of epilepsy at an age of 33, with complex partial epileptic seizures provoked by listening to pop music. We detected 2 sources of epileptic activity located in the medial zones of the right and left temporal lobes, with no structural abnormalities of the brain as evidenced by MRI. During a video-EEG examination, listening to a piece of music caused complex partial epileptic seizures with the source of ictal epileptic activity in the medial zones of the left temporal lobe.

Key words

Epilepsy, reflex epilepsy, musicogenic epilepsy, music, seizures, EEG, video-EEG monitoring.

Received: 23.01.2018; **in the revised form:** 20.02.2018; **accepted:** 28.03.2018.

Conflict of interests

The authors declare no conflict of interests and no need for financial disclosure regarding this manuscript.

All authors contributed equally to this article.

For citation

Generalov V. O., Sadykov T. R., Kazakova Yu. V., Yugay A. M., Orekhov A. B. Musicogenic epilepsy. A review of the literature and a case report. *Epilepsy and paroxysmal conditions. [Epilepsiya i paroksizmal'nye sostoyaniya]*. 2018; 10 (1): 25-34 (in Russian). DOI: 10.17749/2077-8333.2018.10.1.025-034.

Corresponding author

Address: 4 Akademika Oparina Str., Moscow 117198, Russia.

E-mail address: videoeeg@mail.ru (Generalov V. O.).

Введение

Клиническими проявлениями эпилепсии являются эпилептические приступы, семиология которых зависит от формы эпилепсии и локализации эпилептического очага. Эпилептические приступы в большинстве случаев возникают спонтанно, однако могут иметь и спровоцированный характер, в этом случае они рассматриваются в контексте рефлекторных эпилепсий. Несмотря на большую вариантивность рефлекторных эпилепсий, общее количество их невелико и составляет 2% от всех форм эпилепсии.

К рефлекторным приступам, согласно определению, относят «приступы, неизменно вызывающиеся специфическим афферентным стимулом или специфической активностью пациента» [1]. По критериям Международной лиги по борьбе с эпилепсией (ILAE) рефлекторным эпилептическим синдромом может называться лишь тот, при котором все приступы провоцируются сенсорным стимулом [2]. Однако в ряде случаев при рефлекторных эпилепсиях возможно сочетание спонтанных, неспровоцированных пароксизмов и рефлекторных приступов [3].

Среди вариантов рефлекторных эпилепсий описаны чисто фотосенситивная эпилепсия, эпилепсия мышления, стартл-эпилепсия, эпилепсия чтения и другие. При этих формах различные провоцирующие факторы являются триггерами однообразных типов приступов, – как правило, это тонико-клонические приступы, миоклонические приступы, сложные парциальные приступы. Объективизация триггерно-

го действия какого-либо фактора может быть проведена при регистрации иктальной электроэнцефалографии (ЭЭГ), во время иктальной функциональной магнитно-резонансной томографии (МРТ) или позитронно-эмиссионной томографии (ПЭТ) [3].

Индукция эпилептического приступа при действии провоцирующего фактора происходит посредством раздражения периферического сенсорного звена, при эпилепсии мышления триггерный физиологический разряд исходит из другой, здоровой корковой зоны мозга. Физиологический сенсорный разряд поднимается на уровень центрального коркового анализатора и активирует находящуюся в нейронной физиологической цепочке зону патологического электрогенеза, тем самым провоцируя развитие клинических проявлений эпилептического приступа.

Тип провоцирующего, триггерного для возникновения приступа фактора зависит от формы эпилепсии и локализации эпилептического очага. И те триггеры, которые однозначно являются пусковыми при одних формах эпилепсии, являются индифферентными для пациентов с другими формами.

В настоящее время не существует единых алгоритмов подбора противосудорожной терапии при рефлекторных эпилепсиях. Препараты и комбинации, эффективные при одних ситуациях, не приводят к купированию приступов при схожих по энцефалографическим и семиологическим признакам, в случае различных триггерных зон для активации приступа [4]. Это делает необходимым рассматри-

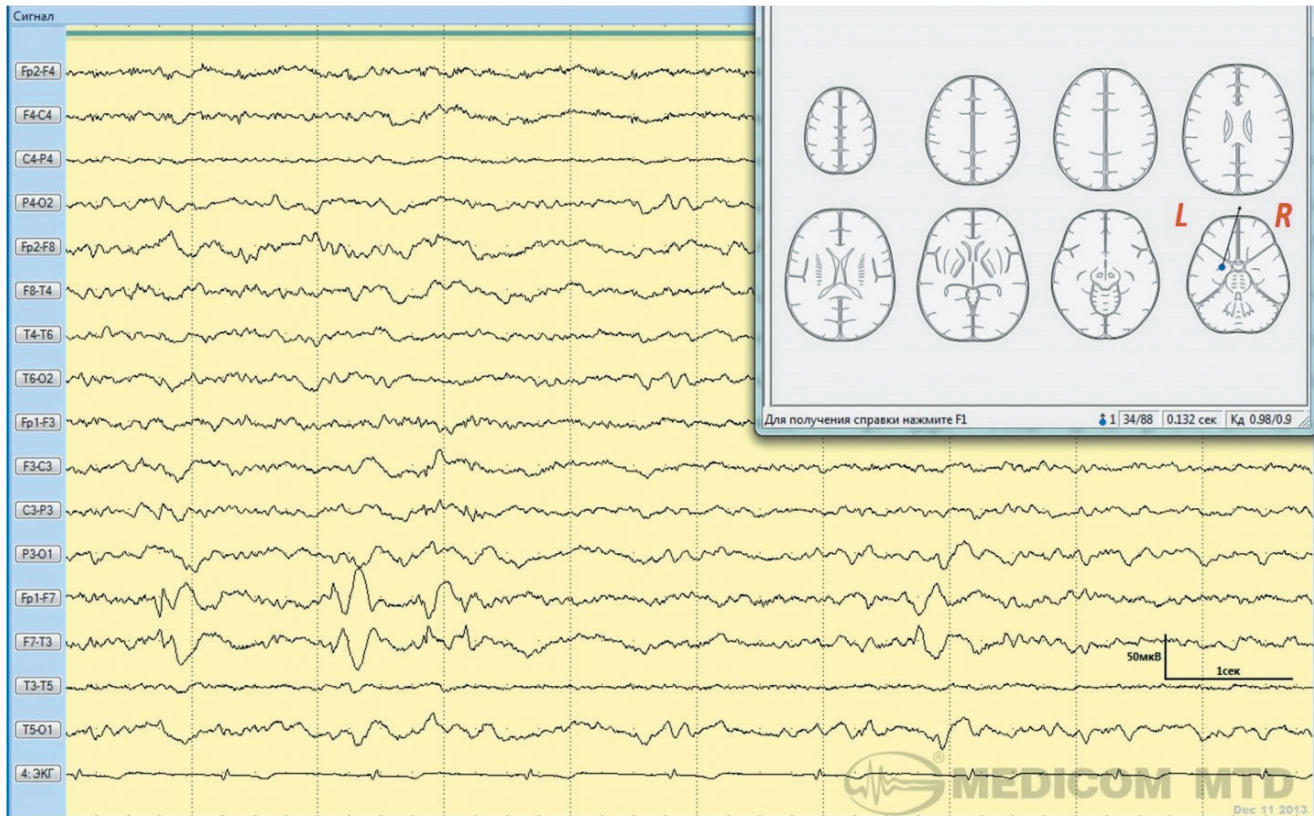


Рисунок 1. Пациентка В., женщина, 53 года.

ВЭЭГ. 2-я стадия сна. Скорость – 30 мм/сек. Чувствительность – 5 мкВ/мм. В левой заднелобно-височной области регистрируются комплексы острая-медленная волна амплитудой до 60 мкВ. При обработке ЭЭГ-методом многошаговой дипольной локализации (BrainLoc 6.1) источник эпилептической активности определяется в медиобазальных отделах левой височной области.

Figure 1. Patient V., female, 53 years old.

Video-EEG. 2nd stage of sleep. The speed is 30 mm/sec. The sensitivity is 5 μ V/mm. In the left posterofrontal-temporal area, acute-slow wave complexes with the amplitude up to 60 μ V are recorded. According to the multi-step dipole localization analysis (BrainLoc 6.1), the source of epileptic activity is located in the medial-basal areas of the left temporal zone.

вать каждую форму рефлекторной эпилепсии отдельно.

Одной из редких форм рефлекторной эпилепсии является музыкальная эпилепсия (МЭ). Особый интерес музыкальная эпилепсия приобретает в контексте изучения полиморфизма клинических проявлений височной эпилепсии, что делает необходимым подробный анализ клинических и инструментальных проявлений каждого клинического случая.

История исследования взаимоотношений музыки и эпилептических приступов насчитывает уже несколько веков. Так, еще в XVI веке в литературе описан случай возникновения приступов при прослушивании звуков лиры, а китайский поэт Канг Дзю Чен описывал возникновение у него пароксизмов спутанности при звуках уличной флейты [5]. Наиболее известным литературным описанием пароксизмов, возникающих под действием музыки, является рассуждение в «Венецианском купце» У. Шекспира: «...

другие же, услышав волынку, не могут удержать мочу» (4 акт, 1 сцена). Однако, впервые термин «музыкальная эпилепсия» был использован Critchley M., описавшим эпилептические приступы у пациентки при прослушивании ею «Вальса цветов» П.И. Чайковского в исполнении Берлинского государственного оркестра оперы [6]. В целом, за всю историю наблюдений было описано чуть больше 100 случаев музыкальной эпилепсии, характеризовавшихся различными провоцирующими факторами и имевших различные по проявлениям эпилептические приступы.

Клинический случай

Ниже приводим собственное клиническое наблюдение музыкальной эпилепсии у пациентки 53 лет.

С 33 лет у пациентки отмечался дебют приступов, сопровождавшихся неприятными ощущениями в голове, тахикардией, с последующей потерей сознания

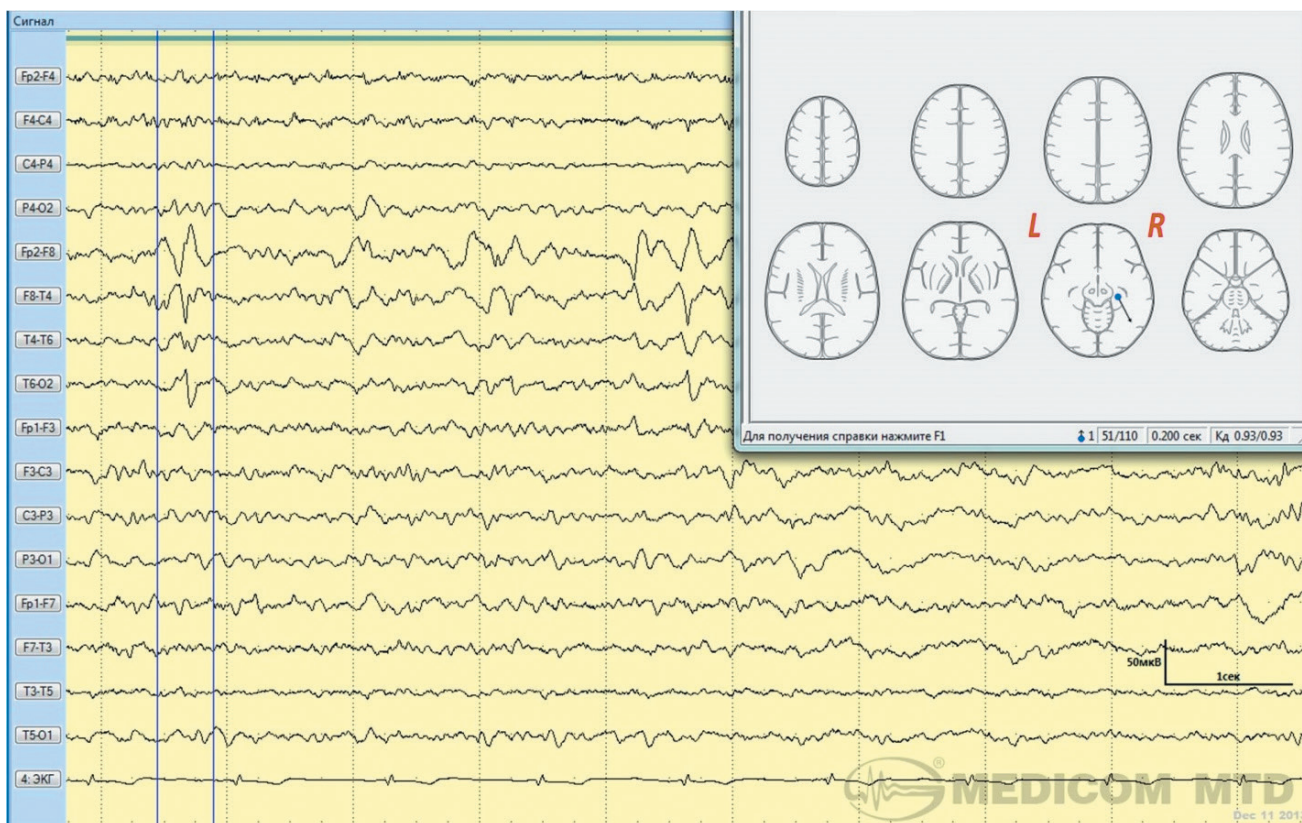


Рисунок 2. Пациентка В., женщина, 53 года.

ВЭЭГ. 2-я стадия сна. Скорость – 30 мм/сек. Чувствительность – 5 мкВ/мм. В правой заднелобно-височной области регистрируются комплексы острая-медленная волна амплитудой до 50 мкВ. При обработке ЭЭГ-методом многошаговой дипольной локализации (BrainLoc 6.1) источник эпилептической активности определяется в медиобазальных отделах правой височной области.

Figure 2. Patient V., female, 53 years old.

Video-EEG. 2nd stage of sleep. The speed is 30 mm / sec. The sensitivity is 5 µV / mm. In the right posterofrontal-temporal area, acute-slow wave complexes with the amplitude up to 50 µV are recorded. According to the multi-step dipole localization analysis (BrainLoc 6.1), the source of epileptic activity is located in the medial-basal areas of the right temporal zone.

ния, оперкулярными и жестовыми автоматизмами. Длительность потери сознания составляла от 1 до 2 мин. В некоторых случаях после фазы сложного парциального приступа (СПП) отмечалась фаза вторично-генерализованного судорожного приступа (ВГСП), когда возникали тонико-клонические судороги в конечностях, длительностью до 1 мин. Принципиально важно, что все пароксизмы провоцировались прослушиванием музыки, относившейся к жанру «поп-музыки». Пациентка отмечала определенных исполнителей и конкретные песни, вызывавшие у нее приступы. Прослушивание классической и рок-музыки не вызывало возникновения приступа. Немзыкальные звуки, а также мысли о музыке также не приводили к возникновению пароксизма. Со слов пациентки, приступ начинался через 1-2 мин. от начала песни в виде неприятных ощущений в голове и появления тахикардии. Частота приступов – около 1 раза в неделю.

Через 10 лет отмечено присоединение редких неспровоцированных ночных вторично-генерализованных судорожных приступов. Отношение частоты спровоцированных эпилептических приступов к спонтанным составляло 10:1.

Через 18 лет после дебюта эпилепсии были назначены препараты вальпроевой кислоты в дозе 900 мг в сут., что не привело к урежению приступов.

Прием топирамата 150 мг в сут. в сочетании с карбамазепином 400 мг в сут. привел к прекращению приступов на фоне прослушивания музыки, с их спонтанным возобновлением через 3 мес. в виде возникновения аналогичных по кинематике музыкальных СПП. ВГСП более не возникали.

При проведении ночного ВЭЭГ-мониторинга (на фоне приема топирамата 150 мг в сут. и карбамазепина 400 мг в сут.) во время бодрствования и сна в медиобазальных отделах левой височной области зарегистрирована эпилептическая активность, пред-

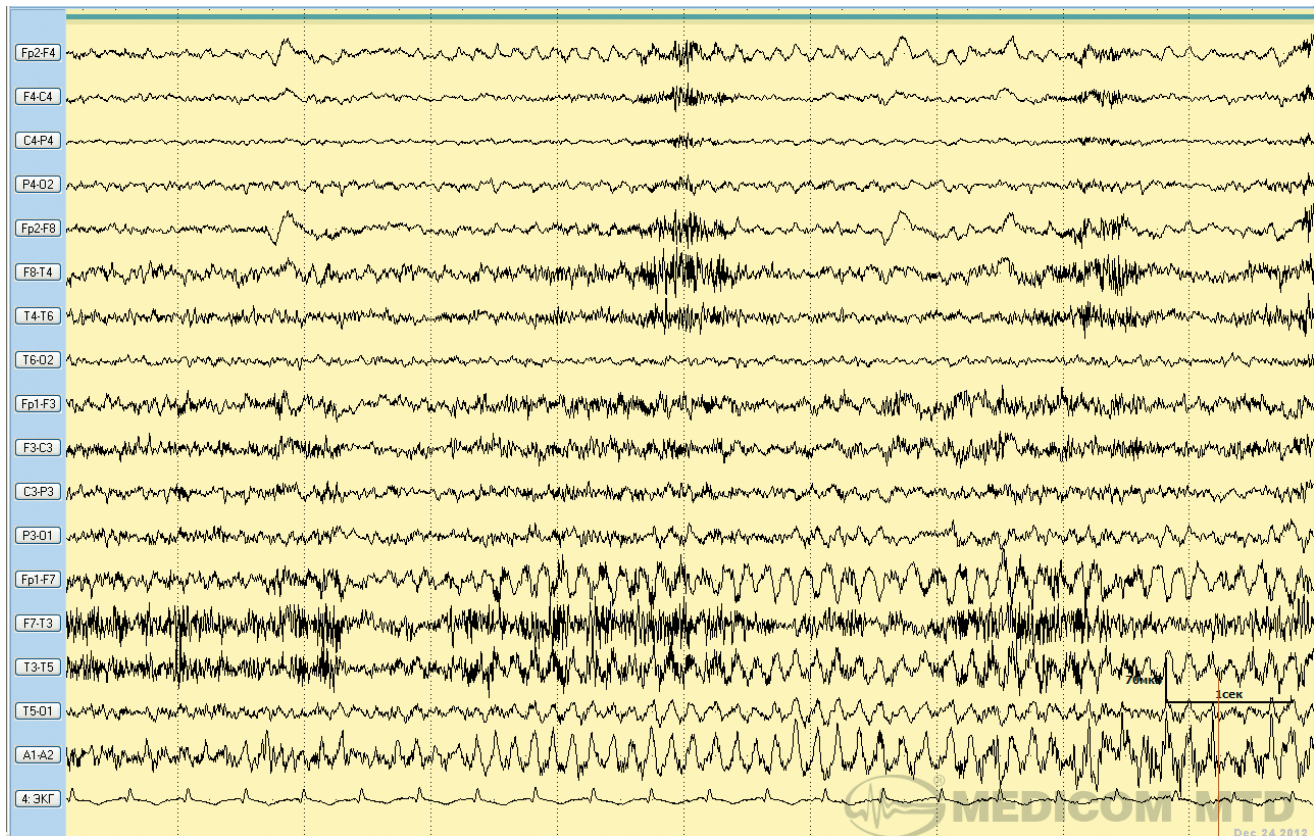


Рисунок 3. Пациентка В., женщина, 53 года.

ВЭЭГ. Бодрствование. Музыкагенный эпилептический приступ, фаза простого парциального приступа. Скорость – 30 мм/сек. Чувствительность – 7 мкВ/мм. В левой заднелобно-височной области регистрируются серийные комплексы острая-медленная волна амплитудой до 50 мкВ. На канале ЭКГ регистрируется тахикардия с ЧСС 120 в мин.

Figure 3. Patient V., female, 53 years old.

Video-EEG. Wake. Musicogenic epileptic attack at the phase of a simple partial seizure. The speed is 30 mm / sec. The sensitivity is 7 μ V / mm. In the left posterofrontal-temporal area, consecutive acute-slow wave complexes with the amplitude up to 50 μ V are recorded. ECG shows tachycardia with a heart rate of 120 /min.

ставленная комплексами острая-медленная волна, пик-волновыми комплексами амплитудой до 100 мкВ. Также во время бодрствования в медиобазальных отделах правой височной области зарегистрирована эпилептическая активность, представленная комплексами острая-медленная волна, пик-волновыми комплексами амплитудой до 80 мкВ. Количество эпилептической активности в левой височной области значительно превышало таковое в правой височной области. Во время сна количество эпилептической активности значительно увеличивалось, периодически паттерны эпилептической активности имели серийный характер (рис. 1, 2).

Во время ВЭЭГ-мониторинга пациентке дали прослушать песню, которая, с ее слов, вызывала эпилептические приступы. На 2-й мин. прослушивания обследуемая сообщила о появлении у нее ощущений «спутанности в голове». Через 30 сек. после появления первых ощущений пациентка перестала реагиро-

вать на окружающих, на вопросы не отвечала. В этот момент у нее отмечались автоматизированные движения: пациентка повторяла одну и ту же фразу, пыталась снять с себя диагностическое оборудование. Длительность пароксизма – около 3 мин. После окончания пациентка была спутана. На ЭЭГ за 10 сек. до появления первых жалоб пациентки зарегистрировано появление в левой заднелобно-височной области серийных острых волн, комплексов острая-медленная волна, амплитудой до 50 мкВ (рис. 3). На канале ЭКГ отмечалось увеличение ЧСС с фоновых 70 до 120 в мин. Отмечено постепенное нарастание амплитуды комплексов острая-медленная волна, распространение их на все отделы левого полушария (рис. 4). После окончания пароксизма отмечено диффузное уплощение корковой ритмики. Таким образом, можно говорить о возникновении у пациентки музыкагенного эпилептического приступа, развившегося по схеме «простой парциальный психический

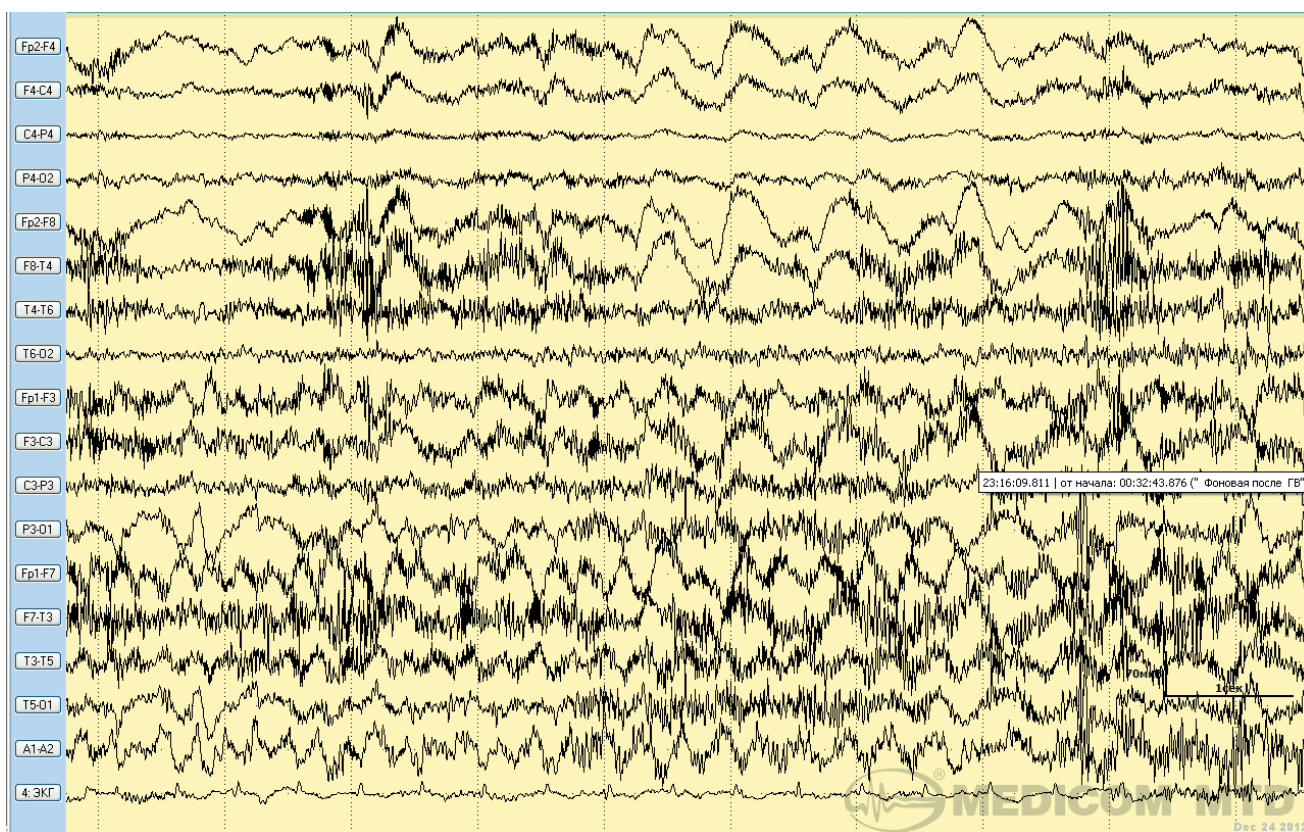


Рисунок 4. Пациентка В., женщина, 53 года.

ВЭЭГ. Бодрствование. Музыкагенный эпилептический приступ, фаза сложного парциального приступа. Скорость – 30 мм/сек. Чувствительность – 7 мкВ/мм. Во всех отделах левого полушария регистрируются серийные комплексы острая-медленная волна амплитудой до 80 мкВ, микшированные миогенными артефактами. На канале ЭКГ регистрируется тахикардия с ЧСС 130 в мин.

Figure 4. Patient V., female, 53 years old.

Video-EEG. Wake. Musicogenic epileptic attack at the phase of a complex partial seizure. The speed is 30 mm / sec. The sensitivity is 7 µV / mm. In all areas of the left hemisphere, consecutive acute-slow wave complexes with the amplitude up to 80 µV mixed with myogenic artefacts are recorded. ECG shows tachycardia with a heart rate of 130 /min.

приступ с вегетативным компонентом → аутомоторный эпилептический приступ», с источником иктальной эпилептической активности в левой височной области.

По данным МРТ головного мозга, у пациентки отмечались лишь признаки начальной сосудистой энцефалопатии при отсутствии структурных изменений мезиальных отделов головного мозга. Потенциально-эпилептогенных фокальных изменений не обнаружено.

Отмена топирамата и увеличение дозировки карбамазепина до 1600 мг в сут. привело к нарастанию устойчивости пациентки к музыкальным раздражителям в виде более редкого возникновения СПП при прослушивании музыки. Добавление в схему лечения леветирацетама в дозах до 2000 мг в сут. не оказало влияния на частоту приступов, в связи с чем препарат был отменен.

В настоящее время пациентка получает карбамазепин 1400 мг в сут. в сочетании с ламотриджином 100 мг в сут., на фоне чего сохраняются редкие эпизоды СПП, провоцирующиеся прослушиванием музыки. Отмечается нарастание устойчивости к прослушиванию композиций, ранее провоцировавших приступы.

При контрольном ВЭЭГ-мониторинге на фоне приема карбамазепина 1400 мг/сут. и ламотриджина 100 мг/сут. отмечено выраженное снижение индекса пароксизмальности эпилептической активности, при сохранении двух источников эпилептической активности. Прослушивание фрагмента музыки, вызвавшего сложный парциальный приступ во время первого обследования, не привело к изменению самочувствия пациентки. На ЭЭГ также не зафиксировано появление иктальных паттернов эпилептической активности, индекс пароксизмальности эпилептической активности оставался на прежнем уровне.

В дальнейшем планируется повышение дозы ламотриджина. При отсутствии эффекта от его приема в терапию планируется ввести препараты бензодиазепинового ряда (клоназепам или клобазам).

Обсуждение

При обсуждении специалистами музыкальной эпилепсии сразу возникает вопрос, можно ли отнести ее к рефлекторным формам эпилепсии. Согласно Merlis J. K., впервые использовавшему термин «рефлекторная эпилепсия», к ней относятся случаи эпилепсии, при которых приступ провоцируется сенсорным стимулом [7]. Однако в литературе описаны случаи возникновения приступов лишь при мысленном анализе музыки, что не подразумевает под собой наличие сенсорного стимула [5]. Другие авторы также отмечают нечеткость критериев термина «музыкальная эпилепсия». В частности, возникает вопрос, возможно ли отнести к музыкальной эпилепсии случаи провокации приступов одиночным звуковым стимулом, немusicalными звуками, мыслями о музыке [8]. Помимо этого, существуют другие классификационные противоречия, имеющие отношение к музыкальной эпилепсии. Некоторые авторы предпочитают не относить ее к рефлекторным эпилепсиям, обосновывая это тем, что в ряде случаев для возникновения приступа требуется продолжительное время от начала воздействия музыки и тем, что иногда пациенты способны предотвратить и даже остановить приступ, используя собственные методики [9,10].

Avanzini G. также отмечает некорректность термина «музыкальная эпилепсия» в связи с тем, что у пациентов возможно возникновение спонтанных непровоцируемых приступов. Кроме этого, автор говорит о том, что неприемлемо давать целому синдрому название «музыкальный» с учетом непостоянства провоцирующего действия музыки на возникновение эпилептических приступов [11].

В целом можно говорить о достаточно широком спектре провоцирующих стимулов при музыкальной эпилепсии. Согласно литературе, специфического типа музыки, вызывающего приступы, нет: возможен любой жанр, тип инструмента, тональность [5]. При этом выявляются интересные случаи МЭ, такие как провокация приступов звуками колоколов [12], музыкой кантри [13], музыкой группы «Битлз» [14] и даже прослушиванием «Марсельезы» [15]. При обобщении материалов клинических случаев, описанных в литературе, Wieser H. G. и соавт. выявили, что у 78% фактором провокации эпилептических пароксизмов была музыка; у 4% исключительно одиночные музыкальные тоны; у 14% все виды звуков (одиночные тоны и музыка), у 4% пациентов – немusicalные звуки. Среди инструментов наиболее часто провоцирующим влиянием обладали клавишные инструменты, значительно реже эпилептические приступы провоцировались прослушиванием струнных и духовых инструментов [5].

Ряд авторов указывают на важность именно эмоционального восприятия музыки, говоря, что в основе патогенеза МЭ лежит не воздействие собственно звуков, а эмоции, вызываемые ими [16,17]. Возможно, что с этим связан тот факт, что лишь 23% пациентов, страдавших музыкальной эпилепсией, не относили себя к любителям музыки.

Наличие множества провоцирующих факторов музыкальной эпилепсии, универсальных для каждого пациента, заставляет заподозрить наличие определенной специфической характеристики звука, например его частоты или темпа. В целом при всех жанрах музыки используется широкий спектр частоты звуков от 50 до 3000 Гц. Однако для поп-музыки, спровоцировавшей приступы у исследованной нами пациентки, характерно преобладание частот 200-500 Гц, в то время как для танцевальной музыки и рок-музыки, не являвшихся провокаторами приступов, максимальные пики частот находятся на 80 и 1000 Гц соответственно, что связано с особенностью используемых в данных жанрах инструментов.

С другой стороны, Poskanzer D. C. описывает пациента, у которого эпилептические приступы возникали исключительно при прослушивании звука колоколов, частотой 290-1120 Гц, рядом или внутри церкви, тогда как предъявление аналогичных звуков, записанных на магнитную кассету, не приводило к изменению состояния пациента, что не позволяет говорить о специфичности частотного спектра звуков для данного пациента [12].

На наш взгляд, при анализе провоцирующего влияния музыки необходимо рассматривать не только частоту звука в физическом смысле, но и частоту основного ритма мелодии в значении ее ритмичности. Однако в силу того, что внутри одного жанра ритмичность может быть различной, целесообразно говорить о специфическом для каждого пациента ритме.

Музыкальная эпилепсия чаще всего возникает у взрослых пациентов, средний возраст возникновения эпилептических приступов при музыкальной эпилепсии составляет $27,7 \pm 12,5$ лет [5]. Несмотря на это, существуют клинические наблюдения, подтверждающие, что приступы при данной форме эпилепсии могут возникать даже у шестимесячного ребенка [14].

При анализе гендерных особенностей музыкальной эпилепсии выявлено, что женщины и мужчины страдают музыкальной эпилепсией с примерно равной частотой (54% женщины и 46% мужчины) [5].

Согласно литературе, основным типом эпилептических приступов при музыкальной эпилепсии являются сложные парциальные приступы, наиболее часто с оперкулярными автоматизмами [5,18,19,20,21]. В случае исследованной нами пациентки доминирующим видом приступов также являлись СПП с автоматизмами.

Важно отметить, что достаточно часто наряду с рефлекторными приступами у пациентов могут

возникать и спонтанные, неспровоцированные пароксизмы, как и в случае описываемой пациентки. По данным Wieser H.G. с соавт., у 31% пациентов отмечалось сочетание обоих видов приступов [5].

Музыкагенная эпилепсия в большинстве случаев характеризуется расположением источника эпилептической активности в височных областях, причем в правой височной области значительно чаще, чем в левой. Так, по данным Wieser H.G. источник эпилептической активности при музыкагенной эпилепсии в 75% случаев располагается в височных отделах, из них в правой височной области он располагается в 61% случаев, в левой – в 39% случаев [5]. У описываемой нами пациентки отмечалось расположение источников эпилептической активности в височных отделах с локализацией иктального источника в левой височной доле.

Не секрет, что восприятие музыки обеспечивается при участии, преимущественно, правой височной области, что подтверждают результаты, показывающие нарушение музыкального восприятия при повреждении именно правой височной области [22]. Идея о преобладании правой височной доли в процессе восприятия музыки подтверждается классической работой Penfield W., в которой указывается, что эпилептические приступы в виде музыкальных галлюцинаций возникают в 3,3 раза чаще при расположении источника иктальной эпилептической активности в правом полушарии, чем в левом. А музыкальные галлюцинации, вызванные электрической стимуляцией, в 2,1 раз чаще регистрируются при стимуляции правой, чем левой височной области [23]. Тем не менее, у исследованной нами пациентки иктальный источник эпилептической активности располагался в левой височной доле, что согласуется с данными литературы.

Расположение иктального источника эпилептической активности при эпилептических приступах, вызванных прослушиванием музыки, подтверждает большое количество работ, в которых использовалась ОФЭКТ. Cho J.W. и соавт. исследовали пациентку с частыми музыкагенными приступами, используя иктальную ОФЭКТ с МРТ (SISCOM) и ПЭТ головного мозга. Во время СПП, начавшегося с сердцебиения и неприятных ощущений, сопровождавшегося оролицментарными автоматизмами, на ЭЭГ в правой височной области регистрировались ритмичные тета-волны. По данным SISCOM, регистрировалась гиперперфузия в области островка, инсулы, головки правого гиппокампа, в то время как иктальная ПЭТ обнаруживала гипометаболизм тех же регионов, что является свидетельством дисфункции патологической активации правых височно-лимбических структур, отвечающих за эмоциональное восприятие музыки [21]. Gelisse P. с соавт. исследовали пациентку 39 лет, страдавшую музыкагенной эпилепсией, проявляющейся простыми парциальными приступами в виде тревоги, ощущения жалости, переходящие

в оглушение, сопровождавшееся частичной потерей сознания с опрекулярными автоматизмами. На ЭЭГ в правой височной области у пациентки регистрировалась эпилептическая активность, ОФЭКТ определял гиперперфузию в правой височной области [24]. Согласно Genç B.O. с соавт., музыкагенная эпилепсия имеет сильную корреляцию с височными долями, в большей степени с правой височной долей. Авторы описывают 48-летнюю пациентку с дебютировавшими в 32 года сложными парциальными приступами с жевательными автоматизмами, провоцировавшимися определенными музыкальными композициями. На интериктальной ЭЭГ регистрировались битемпоральные острые волны, преобладающие по амплитуде в правой височной области. Через 4-5 мин. после начала предъявления музыкального стимула на ЭЭГ регистрировались комплексы острая-медленная волна и спайки в правой височной области, постепенно распространяющиеся на все отделы мозга. ОФЭКТ позволила обнаружить гиперперфузию в правой мезильной височной области через 30 сек. после начала проявлений на ЭЭГ [20]. Wieser H.G. обнаружил гипоперфузию в задних височных отделах и гиперперфузию в переднеполюсных височных отделах правого полушария, по данным иктальной ОФЭКТ, у пациентки во время СПП, вызванного прослушиванием музыки. Во время синхронной ЭЭГ эпилептическая активность также регистрировалась в правой височной доле [5].

В большинстве случаев, как и в случае рассматриваемой нами пациентки, музыкагенная эпилепсия является нелезональной, то есть не сопровождается структурными изменениями мозга по данным МРТ головного мозга [20,24].

В настоящее время четких подходов к лечению музыкагенной эпилепсии не выработано, хотя существуют отдельные описания высокой эффективности монотерапии карбамазепином и комбинации карбамазепина и топирамата [24]. При анализе результатов лечения рассматриваемой нами пациентки также можно отметить частичный эффект от препаратов карбамазепина, однако комбинация карбамазепина с топираматом, к сожалению, не оказала должного долговременного противоэпилептического эффекта. Препарат леветирацитама также оказался неэффективен. В настоящее время проводится оценка эффекта комбинации карбамазепина и ламотриджина.

В целом, при анализе эффективности противосудорожной терапии при рефлекторных формах эпилепсии с источником в височных отделах мозга, например, при стартл-эпилепсии, отмечена эффективность ламотриджина, леветирацетама, бензодиазепинов, однако данных об эффективности бензодиазепинов именно при музыкагенной эпилепсии в настоящее время не представлено [25-27].

По этой причине, с учетом отсутствия эффекта от карбамазепина и леветирацетами и в случае недо-

статочного эффекта ламотриджина, в дальнейшем нашей пациентке планируется введение в терапию препаратов бензодиазепинового ряда.

Помимо медикаментозного лечения, в литературе описаны случаи успешного (исход Engel I) оперативного лечения музыкальной эпилепсии. При этом во всех случаях речь шла о хирургии височной эпилепсии, не сопровождавшейся структурными повреждениями мозга. Это дает основание предполагать возможность хирургического лечения рассматриваемой пациентки, также не имевшей на МРТ признаков структурного потенциально эпилептогенного повреждения мозга [28,29].

В отличие от других форм эпилепсии, для рефлекторных форм эпилепсии, в силу наличия специфического провоцирующего фактора, также целесообразно рассматривать вопрос возможной элиминации звукового фактора из окружения па-

циента. Разумеется, данный подход может быть эффективен только при отсутствии спонтанных неспровоцированных эпилептических приступов.

Заключение

Таким образом, можно говорить о музыкальной эпилепсии, как о редкой форме рефлекторной эпилепсии, характеризующейся широким спектром провоцирующих факторов, аутомоторными эпилептическими приступами с оперкулярными автоматизмами в клинической картине, расположением источника эпилептической активности в глубинных отделах височной доли в отсутствие структурного повреждения данных отделов мозга. В целом следует заключить, что музыкальная эпилепсия является чрезвычайно интересным эпилептическим синдромом, требующим дальнейшего тщательного изучения.

Литература/ References:

- Blume W. T., Luders H.O., Mizrahi E. et al. Glossary of descriptive terminology for ictal semiology: report of the ILAE task force on classification and terminology. *Epilepsia*. 2001; 42: 1212-8.
- Engel J. Jr. A proposed diagnostic scheme for people with epileptic seizures and with epilepsy: Report of the ILAE Task Force on Classification and Terminology. *Epilepsia*. 2001; 42: 796-803.
- Panayiotopoulos C. P. A clinical guide to epileptic syndromes and their treatment. New York. 2010; 620.
- Zifkin B., Andermann F., Rowan A. J. et al. Reflex epilepsies and reflex seizures. New York. 1998; 280.
- Wieser H. G., Hungerbühler H., Siegel A. M. et al. Musicogenic epilepsy: review of the literature and case report with ictal single photon emission computed tomography. *Epilepsia*. 1997 Feb.; 38 (2): 200-7.
- Critchley M. Musicogenic epilepsy. In: Critchley M, Hensen RA, eds. Music and the brain. London. 1977; 344-53
- Merlis J. K. Reflex epilepsy. In Vinken P. J., Bruyn G. W. Handbook of clinical neurology. Amsterdam. 1974; 15: 452-456.
- Rose F. C. Neurology of Music. London: Imperial College Press. 2010; 402.
- Gastaut H. Synopsis and conclusions of the international colloquium on reflex seizures and epilepsies. Geneva, 1988. In: Beaumanoir A., Gastaut H., Naquet R., eds. Reflex seizures and reflex epilepsies. Geneva. *Medecine & Hygiene*. 1989; 497-507.
- Fujinawa A., Kawai I. About musicogenic epilepsy. *Psychiatr Clin*. 1978; 11: 47-59.
- Avanzini G. Musicogenic seizures. *Ann N Y Acad Sci*. 2003 Nov.; 999: 95-102.
- Poskanzer D. C., Brown A. E., Miller H. Musicogenic epilepsy caused only by a discrete frequency band of church bells. *Bruin*. 1962; 85: 77-82.
- Joynt R. J., Green D. Green R. Musicogenic epilepsy. *JAMA*. 1962; 179: 501-504.
- Lin K. L., Wang H. S., Kao P. F. A young infant with musicogenic epilepsy. *Pediatric Neurology*. 2003; 28: 379-381.
- Vercelletto P. A propos d'un cas d'épilepsie musicogénique. Pre-sentation d'une crise temporelle, discussion sur son point de depart. *Rev Neurol*. 1953; 88: 379-82.
- Vizioli R. Musicogenic epilepsy. *Int J Neurosci*. 1989; 47: 159-64.
- Pittau F., Tinuper P., Bisulli F., et al. Videopolygraphic and functional MRI study of musicogenic epilepsy. A case report and literature review. *Epilepsy Behav*. 2008; 13 (4): 685-92.
- Ramani V. Audiogenic epilepsy induced by a specific television performer. *N Engl J Med*. 1991; 325:134-135.
- Forster F. M., Hansotia P., Cleeland C. S., Ludwig A. A case of voice-induced epilepsy treated by conditioning. *Neurology*. 1969 Apr.; 19 (4): 325-31.
- Gen B. O., Gen E., Ta tekin G., lihan N. Musicogenic epilepsy with ictal single photon emission computed tomography (SPECT): could these cases contribute to our knowledge of music processing? *Eur J Neurol*. 2001 Mar.; 8 (2): 191-4.
- Cho J. W., Seo D. W., Joo E. Y. et al. Neural correlates of musicogenic epilepsy: SISCOM and FDG-PET. *Epilepsy Res*. 2007; 77 (2-3): 169-73.
- Wieser H. G., Wittlieb-Veerport E. Tone discrimination in patients with temporal lobe lesions. In: Steinberg R, ed. Music and the mind machine. The psychophysiology and psychopathology of the sense of music. Berlin. 1995; 115-26.
- Penfield W., Perot P. The brain's record of auditory and visual experience. A final summary and discussion. *Brain*. 1963; 86: 596-696.
- Gélisse P., Thomas P., Padovani R. et al. Ictal SPECT in a case of pure musicogenic epilepsy. *Epileptic Disord*. 2003 Sep.; 5(3): 133-7.
- Faught E. Lamotrigine for startle-induced seizures. *Seizure*. 1999; 8: 361-3.
- Gurses C., Alpay K., Ciftci F. D. et al. The efficacy and tolerability of Levetiracetam as an add-on therapy in patients with startle epilepsy. *Seizure*. 2008; 17: 625-30.
- Italiano D., Ferlazzo E., Gasparini S. Generalized versus partial reflex seizures: a review. *Seizure*. 2014 Aug.; 23 (7): 512-20.
- Mehta A. D., Ettinger A. B., Perrine K. Seizure propagation in a patient with musicogenic epilepsy. *Epilepsy Behav*. 2009; 14 (2): 421-4.
- Tayah T. F., Abou-Khalil B., Gilliam F. G. et al. Musicogenic seizures can arise from multiple temporal lobe foci: intracranial EEG analyses of three patients. *Epilepsia*. 2006; 47 (8): 1402-6.

Сведения об авторах:

Генералов Василий Олегович – д.м.н., врач-невролог, ФГБУ «Научный центр акушерства, гинекологии и перинатологии имени академика В. И. Кулакова» Минздрава России.

Садыков Тимур Русланович – к.м.н., врач-невролог, Центр диагностики и лечения эпилепсии «Планета Мед». Тел.: +7(495)509-27-59. E-mail: videoeeg@mail.ru.

Казакова Юлия Владимировна – врач-невролог, ФГБУ «Научный центр акушерства, гинекологии и перинатологии имени академика В. И. Кулакова» Минздрава России. E-mail: secretariat@oparina4.ru.

Югай Антон Меликсович – врач-невролог, Центр диагностики и лечения эпилепсии «Планета Мед». Тел.: +7(495)509-27-59. E-mail: videoeeg@mail.ru.

Орехов Андрей Борисович – врач-невролог, ФГБУ «Научный центр акушерства, гинекологии и перинатологии имени академика В. И. Кулакова» Минздрава России. E-mail: secretariat@oparina4.ru.

About the authors:

Generalov Vasilii Olegovich – MD, PhD, Neurologist, Kulakov Research Center for Obstetrics, Gynecology and Perinatology, Ministry of Healthcare of the Russian Federation. E-mail: videoeeg@mail.ru.

Sadykov Timur Ruslanovich – MD, PhD, Neurologist, Center for Diagnostics and Treatment of Epilepsy, «Planeta Med», Tel.: +7(495)509-27-59. E-mail: videoeeg@mail.ru.

Kazakova Yuliya Vladimirovna – MD, Neurologist, Kulakov Research Center for Obstetrics, Gynecology and Perinatology, Ministry of Healthcare of the Russian Federation. E-mail: secretariat@oparina4.ru.

Yugai Anton Melikovich – MD, Neurologist, Center of diagnostics and treatment for epilepsy, «Planeta Med», Tel.: +7(495)509-27-59. E-mail: videoeeg@mail.ru.

Orekhov Andrei Borisovich – MD, Neurologist, Kulakov Research Center for Obstetrics, Gynecology and Perinatology, Ministry of Healthcare of the Russian Federation. E-mail: secretariat@oparina4.ru.