

МИНИСТЕРСТВО ЗДРАВООХРАНЕНИЯ РОССИЙСКОЙ ФЕДЕРАЦИИ  
УРАЛЬСКИЙ ГОСУДАРСТВЕННЫЙ МЕДИЦИНСКИЙ УНИВЕРСИТЕТ

на правах рукописи

Виноградова Наталья Геннадьевна

**КЛИНИКО-ФИЗИОЛОГИЧЕСКИЕ И ИММУНОЛОГИЧЕСКИЕ КРИТЕРИИ В  
ОПТИМИЗАЦИИ ХИРУРГИЧЕСКОЙ ТАКТИКИ ПРИ ЦЕРЕБРОФАЦИАЛЬНЫХ  
ПОВРЕЖДЕНИЯХ**

**03.03.01 – физиология**

**14.01.15 – травматология и ортопедия**

**Диссертация на соискание ученой степени**

**кандидата медицинских наук**

Научный руководитель:

доктор медицинских наук

А.К. Чертков

Научный консультант:

доктор медицинских наук, доцент

А.Н. Ерохин

Екатеринбург

2015

## ОГЛАВЛЕНИЕ

<b>СПИСОК СОКРАЩЕНИЙ.....</b>	<b>5</b>
<b>ВВЕДЕНИЕ.....</b>	<b>6</b>
<b>ГЛАВА 1. СОВРЕМЕННОЕ СОСТОЯНИЕ ПРОБЛЕМЫ ХИРУРГИЧЕСКОГО ЛЕЧЕНИЯ ПОСТРАДАВШИХ С ЦЕРЕБРОФАЦИАЛЬНЫМИ ПОВРЕЖДЕНИЯМИ (ОБЗОР ЛИТЕРАТУРЫ).....</b>	<b>13</b>
<b>ГЛАВА 2. МАТЕРИАЛЫ И МЕТОДЫ ИССЛЕДОВАНИЯ.....</b>	<b>32</b>
2.1 Материал клинического исследования.....	32
2.2 Общая характеристика исследуемого клинического материала.....	34
2.2.1 Характеристика исследуемого клинического материала основной группы.....	36
2.2.2 Характеристика исследуемого клинического материала группы сравнения.....	38
2.2.3 Характеристика исследуемого клинического материала группы сравнения с изолированными повреждениями костей лицевого скелета.....	40
2.3.Методы исследования.....	41
2.3.1.Клинический метод.....	41
2.3.2. Лучевой метод.....	41
2.3.2.1. Обзорная рентгенография.....	41
2.3.2.2. Компьютерная томография.....	42
2.3.3Физиологический метод.....	42

2.3.3.1. Реоэнцефалография (РЭГ) .....	42
2.3.3.2. Метод лазерной доплеровской флоуметрии (ЛДФ) и оптической тканевой оксиметрии (ОТО).....	43
2.3.4. Лабораторный метод исследования.....	47
2.3.5. Статистический метод исследования.....	49

### **ГЛАВА 3. РЕЗУЛЬТАТЫ КЛИНИКО-ФИЗИОЛОГИЧЕСКОГО И ИММУНОЛОГИЧЕСКОГО МОНИТОРИНГА ФУНКЦИОНАЛЬНЫХ ИЗМЕНЕНИЙ ПРИ ЦЕРЕБРОФАЦИАЛЬНЫХ ТРАВМАХ У ПАЦИЕНТОВ ОБЕИХ ГРУПП. .....51**

3.1. Анализ динамики восстановительных механизмов системы ауторегуляции мозгового кровотока у пациентов с церебро-фациальной травмой в обеих клинических группах.....	51
3.2. ЛДФ – мониторинг особенностей динамики микроциркуляции у пациентов с ЦФТ обеих групп в остром периоде травматической болезни.....	69
3.3. Результаты мониторинга значений цитокинов у пациентов обеих групп в остром периоде цереброфациальной травмы.....	80

### **ГЛАВА 4. СРАВНИТЕЛЬНЫЙ АНАЛИЗ БЛИЖАЙШИХ И ОТДАЛЕННЫХ РЕЗУЛЬТАТОВ ЛЕЧЕНИЯ ПАЦИЕНТОВ ОБЕИХ ГРУПП. АЛГОРИТМ ХИРУРГИЧЕСКОЙ ТАКТИКИ ПРИ ЦЕРЕБРОФАЦИАЛЬНЫХ ПОВРЕЖДЕНИЯХ.....90**

4.1. Динамика общемозговых расстройств у пациентов исследуемых групп.....	90
4.2 Хирургические методы лечения пациентов обеих групп.....	93
4.3. Рентгенографические результаты лечения пациентов обеих групп в ближайшем и отдаленном периодах.....	98
4.4. Сравнительный анализ результатов мониторинга микроциркуляции в зонах костных повреждений у пациентов обеих групп до и после оперативного лечения.....	104

4.5. Роль динамики цитокиновых «профилей» у пациентов обеих групп для разработки современной стратегии лечения пациентов с ЦФТ.....	106
4.6. Анализ осложнений в ближайшем и отдаленном периодах у пациентов обеих групп и их профилактика.....	108
4.7. Современная тактика (алгоритм лечения) при лечении пациентов с цереброфациальной травмой.....	113
<b>ЗАКЛЮЧЕНИЕ.....</b>	<b>117</b>
<b>ВЫВОДЫ.....</b>	<b>123</b>
<b>ПРАКТИЧЕСКИЕ РЕКОМЕНДАЦИИ.....</b>	<b>124</b>
<b>Приложения.....</b>	<b>126</b>
<b>СПИСОК ЛИТЕРАТУРЫ.....</b>	<b>129</b>

## Список сокращений

ГМ – головной мозг

ДКИ – дикротический индекс

ИВО – индекс венозного оттока

ИЛ-10 – интерлейкин-10

ИЛ-6 – интерлейкин-6

ИЛ-8 – интерлейкин-8

КЛС – кости лицевого скелета

ЛДФ - лазерная доплеровская флоуметрия

МК – мозговое кровообращение

ОТО – оптическая тканевая оксиметрия.

МСБКН – максимальная скорость быстрого кровенаполнения

ППСС – показатель периферического сопротивления сосудов

РИ – реографический индекс

РЭГ – реоэнцефалография

СГМ – сотрясение головного мозга

УГМ – ушиб головного мозга

ФНО – фактор некроза опухолей

ЧМТ – черепно-мозговая травма

ЦНС – центральная нервная система

ЦФТ – цереброфациальная травма

Vr – скорость движения эритроцитов

## ВВЕДЕНИЕ

В последнее десятилетие наблюдается отчетливая тенденция увеличения травмы, особенно тяжелых, сочетанных повреждений [19, 101,131]. Причем наряду с ростом количества повреждений лицевого скелета существенно изменилась их структура за счет увеличения сочетанных и множественных повреждений. Наметилась также четкая тенденция увеличения числа пострадавших с повреждением средней зоны лица, лобно-лицевыми травмами [35,64,114,121]. Анатомической близостью лицевого и мозгового черепа обусловлена частота возникновения травмы мозга. По данным различных авторов частота сочетанных повреждений костей лицевого скелета и головного мозга составляет от 6,3% до 90% [6, 16,35].

В связи с тем, что наиболее важное клиническое значение при сочетанном повреждении лицевого скелета и черепно-мозговой травмы имеет аспект поражения именно головного мозга, а не костей свода черепа, то мы считаем, что логичнее всего данный вид повреждений называть цереброфациальной травмой (ЦФТ).

Самые разнообразные по тяжести внечерепные повреждения и черепно-мозговое слагаемое создают сложную патогенетическую картину. При травме головного мозга на всем протяжении течения болезни формируются различные церебральные синдромы, которые формируются и трансформируются из одного в другой и определяют процессы универсальной адаптации и компенсации [137].

Повреждение ЦНС влечет за собой нарушение регуляции и координации многих вегетативных процессов. Одновременно страдают как исполнительные, так и регулирующие функции организма. Снижается эффективность срочных компенсаторных механизмов, подавляется секреторный и инкреторный иммунитет, снижается общая неспецифическая резистентность организма [11,30,109]. При сочетанных травмах развивается

дисбаланс в иммунной системе, когда перестают уравниваться про- и противовоспалительные звенья, что способствует активизации патогенной микрофлоры и, как следствие, развитию воспалительных осложнений [57,85]. Немаловажным аспектом при сочетанной черепно-мозговой травме является течение регенеративного процесса, который, по данным современных исследователей, более продолжителен по времени в сравнении с изолированными повреждениями [46,132].

В настоящее время в литературе нет четко сформулированных критериев относительно сроков и объема хирургического вмешательства, которые бы учитывали все компоненты сочетанной травмы. По-мнению одних, оперативное лечение необходимо проводить в самые ранние сроки, начиная с первых часов после травмы [16]. Эти авторы руководствуются принципом наиболее раннего и точного сопоставления отломков, но не учитывают срыв ауторегуляции мозгового кровообращения, нарушение нейрогенной модуляции тканевого кровотока [69,121]. Другие авторы, предлагают оперировать в более поздние сроки, спустя 14 дней и позже [4], в соответствии с фазами травматической болезни. Но при таком подходе дисбаланс в про- и противовоспалительном звене иммунной системы, может достигать максимума, что спровоцирует также развитие воспаления. По данным различных авторов, частота осложнений (нагноение ран, остеомиелиты, замедленная консолидация, формирование посттравматических деформаций) при ЦФТ достигает 17% - 30% [111,120,146,221]. Воспалительные осложнения, замедленная консолидация отломков, посттравматические деформации приводят к повторным госпитализациям, операциям, длительным срокам нетрудоспособности, социальной дезадаптации пострадавших [113,119,227].

При клиническом анализе осложнений, у пострадавших с ЦФТ в ближайшем и отдаленном периодах, было установлено, что эффективность лечения зависела, не только от правильно выбранного метода

хирургического лечения, но и, в целом, от принятой тактики решения этой проблемы, с учетом тяжести всех повреждений. Именно поэтому поиск наиболее благоприятного периода оперативного лечения, остается одной из самых актуальных задач в современной хирургии церебро-фациальных повреждений.

### **Цель исследования**

Изучить клинико-физиологические и иммунологические особенности функционального состояния у пострадавших с цереброфациальной травмой для определения критериев восстановительного процесса и повышения эффективности хирургического вмешательства.

### **Задачи исследования**

1. Исследовать динамику церебрального кровотока по показателям функционального состояния церебральных сосудов каротидного и вертебро-базиллярного бассейнов у пациентов с цереброфациальной травмой в основной группе и в группе сравнения.
2. Изучить последовательность изменений микроциркуляции в различные сроки после травмы в зоне переломов лицевого скелета в подгруппах основной группы и в группе сравнения.
3. Проанализировать динамику цитокинового статуса у пациентов с цереброфациальной травмой в основной группе и в группе сравнения в остром периоде.
4. Разработать алгоритм оптимальной хирургической тактики, диагностики и лечения пострадавших с цереброфациальной травмой на основе полученных клинико-физиологических и иммунологических данных.
5. Провести сравнительный анализ ближайших и отдаленных результатов лечения пострадавших с цереброфациальной травмой основной и группы сравнения.



## Научная новизна исследования

Определены критерии восстановления ауторегуляции мозгового кровотока и микроциркуляции в зонах повреждений лицевого скелета, которые в совокупности с динамикой нормализации титров цитокинов ИЛ-6,8,10 и ФНО и учетом особенностей клинической картины у пациентов с цереброфациальной травмой позволили оптимизировать сроки хирургической агрессии. Посредством анализа динамики клинко-физиологических и иммунологических показателей установлено, что оптимальный срок хирургического вмешательства у пациентов с цереброфациальной травмой, обеспечивающий максимальную вероятность благоприятных функциональных исходов находится в диапазоне от 7-ми до 10 –ти суток после травмы, при условии нормализации титров интерлейкинов Ил-10 и ФНО. Определено, что период времени с момента травмы до 6-ти суток после травмы является у пострадавших с цереброфациальной травмой наиболее неблагоприятным для хирургического вмешательства, поскольку характеризуется выраженными нарушениями микроциркуляции и сатурации в зоне переломов лицевого скелета и увеличивает вероятность послеоперационных осложнений. Установлено, что проведение остеосинтеза костей лицевого скелета в указанный период сопровождается развитием следующих осложнений: нагноением мягких тканей, замедленной консолидацией и остеомиелитом. Впервые выявлены существенные особенности в динамике титров про- и противовоспалительных цитокинов ИЛ-6, ИЛ-8, ИЛ-10 и ФНО на протяжении первых 10-ти суток после травмы, которые позволили сформировать представление о прогностическом индикаторе развивающегося воспалительного процесса в период доклинических проявлений и установить диапазон критических величин повышения титров ИЛ-10 и ФНО.

### **Практическая значимость**

1. Внедрение в практику новой современной хирургической тактики лечения пациентов с цереброфациальной травмой позволяет снизить риск развития ранних послеоперационных воспалительных осложнений в 2-3 раза, поздних осложнений в 6 раз.
2. Применение в клинической практике динамического исследования мозгового кровотока у пациентов с цереброфациальной травмой обеспечивает раннее выявление факторов нарушения и восстановления ауторегуляции мозгового кровообращения, что является необходимым условием для определения оптимальных сроков оперативного лечения.
3. Установление срока восстановления микроциркуляции в зоне переломов костей лицевого скелета у пострадавших с цереброфациальной травмой посредством лазерной доплеровской флоуметрии и оксиметрии имеет первостепенное значение для определения благоприятного периода для хирургической агрессии и выполнения успешного остеосинтеза.

### **Положения, выносимые на защиту**

1. Локальные динамические нарушения микроциркуляции в зонах переломов костей лицевого отдела черепа при цереброфациальных повреждениях являются зеркальным отражением изменений ауторегуляции мозгового кровообращения.
2. Ключевой иммунологической особенностью цереброфациальной травмы является развитие двух типов цитокиновых профилей, динамика титров которых влияет на определение оптимальных сроков хирургической агрессии.

### **Реализация результатов работы**

Современная оптимизированная новая хирургическая тактика лечения пациентов с ЦФТ применяется в работе нейрохирургических и травматологических отделений: МБУ «Городская клиническая больница №

23», «Уральского научно-исследовательского института травматологии и ортопедии им. В.Д.Чаклина», Областной клинической больницы №1, Свердловского областного клинического госпиталя ветеранов войн. Материалы диссертации включены в учебные программы кафедр хирургической стоматологии, травматологии и ортопедии ГБОУ ВПО Уральской государственной медицинской академии.

### **Апробация результатов исследования**

Основные результаты исследования представлены на следующих конференциях: Всероссийском научном форуме по восстановительной медицине, лечебной физкультуре, курортологии, спортивной медицине и физиотерапии «РеаСпоМед 2008» Москва (2008г.), итоговой научно-практической конференции: «Хирургия повреждений и их последствий», Екатеринбург, (2009 г.), XIV национальном конгрессе: «Человек и здоровье», Санкт-Петербург (2009 г.), конференции: «Российский конгресс ASAMI + дни школы профессора В. И. Шевцова», Курган, (2009 г.), конференция молодых ученых Северо-западного федерального округа «Актуальные вопросы травматологии и ортопедии» Санкт-Петербург (2014 г.), «Актуальные вопросы челюстно-лицевой хирургии и стоматологии» Санкт-Петербург (2014 г.).

### **Структура и объем исследования**

Диссертация изложена на 155 страницах, состоит из введения, обзора литературы, 4 глав собственных исследований, заключения, выводов, практических рекомендаций и списка литературы, включающего 138 отечественных и 100 иностранных источников. Текст иллюстрирован 69 рисунками и 17 таблицами. Работа выполнена по плану Уральского Государственного Медицинского Университета регистрационная карта № 01201460616.

## **Глава 1. Современное состояние проблемы хирургического лечения пострадавших с церебро-фациальными повреждениями.**

За последнее десятилетие в Российской Федерации наблюдается неуклонный рост травматизма [125]. Объясняется этот факт, по-мнению ученых, изменениями социальных условий жизни: расслоением доходов населения, увеличением числа безработных, возрастающей алкоголизацией общества, урбанизацией, абсолютным увеличением количества транспортных средств, возрастающими скоростями передвижения и несоблюдением норм техники безопасности на производствах [73,87, 164,194,199].

Изменение структуры травматизма, преобладание в ней повреждений, приводящих к смертельным исходам и инвалидности, является одним из основных показателей возросшей тяжести травм. Из общего числа травмированных, амбулаторная травма «выросла» на 5,9%, в то время как число пациентов, нуждающихся в госпитализации, возросло на 64% в сравнении с 2004 годом [64,74,205,208,229]. Вместе с общим ростом случаев травматизма наблюдается увеличение частоты и тяжести челюстно-лицевых травм и сочетанных повреждений. Об этом свидетельствуют многочисленные данные отечественных и зарубежных авторов [58,101, 113,115, 154]. Пострадавшие с травмами челюстно-лицевой области составляют от 30 до 40% больных, находящихся на лечении в стоматологических стационарах и до 21% от всех стационарных травматологических пациентов [15,132, 180,216, 236,].

Анализ современной литературы показал, что ведущее место среди причин повреждений занимают: бытовая (83%), транспортная (12%), производственная (4,5%) и спортивная (0,5%) травма

[27,101,159,169,201,228]. Статистически установлено, что 54% пострадавших в автомобильных катастрофах имеют повреждения области головы и шеи. По данным литературы наиболее частым повреждением при транспортных столкновениях подвергается лицо, при этом в 38% случаев ДТП повреждения челюстно-лицевой области носят тяжёлый характер [171,190,196,237,222]. Сочетание травмы челюстно-лицевой области с повреждениями других анатомических областей распределились по данным отечественных и зарубежных исследователей следующим образом: груди - 19%, живота - 20%, позвоночника - 7% и сочетания с повреждениями таза до 14% [62,51,193,212,217]. Но, наиболее значимую частоту сочетанной травмы от 25% до 30% составляют повреждения лицевого скелета и головного мозга (цереброфациальные повреждения), что предопределяется анатомической близостью мозгового и лицевого скелета [59,94,99,177,178].

Интенсивность, характер и распространенность реакции в случаях травмы определяются не только силой раздражителя, состоянием организма на момент травматического воздействия, но и тем, на какие образования головного мозга непосредственно действовала механическая энергия [126,133].

При стендовых биомеханических исследованиях выявлено, что амортизационные способности верхней зоны лица с её проекцией на переднюю черепную ямку минимальны (только лобные пазухи). Линии переломов этой зоны (исключая вдавленные переломы только передней стенки лобной пазухи), как правило, переходят на свод либо основание черепа [210]. Повреждение головного мозга при травме верхней зоны лица, как правило, представлено ушибом легкой или средней степени, а очаги контузии локализуются в полюсах лобных и височных долей, а при вертикальной силе удара (сверху вниз) возможно появление очагов контузии (по типу противоудара) на базальной поверхности лобных и височных долей. Противоударные очаги в затылочных долях, гемисферах мозжечка крайне

редки. В особо тяжёлых случаях цереброфациальных повреждений возможно поражение ствола мозга, появление вендрикулярных и паравендрикулярных кровоизлияний [92]. При аналогичных биомеханических испытаниях выявлено, что амортизационные возможности лицевого скелета от удара в средней зоне существенно выше. Лишь в особо тяжёлых случаях возможен переход линий переломов на мозговой череп (передняя, реже средняя ямки). Степень повреждения головного мозга при данных травмах менее выражена и представлена сотрясением мозга либо ушибом легкой степени. Возможные очаги контузии по типу удара локализуются в полюсах лобных или височных долей мозга [175,179]. Нижняя зона повреждений лицевого скелета находится на максимальном удалении от мозга и обладает наибольшими амортизационными способностями. Повреждения мозга, как правило, ограничиваются его сотрясением. В тоже время, следует сказать о редком, но чрезвычайно опасном для жизни осложнении, которое наблюдается при травме нижней зоны. При сильных профессиональных или множественных (особенно серии) ударах в область нижней челюсти, в направлении снизу вверх (так называемый удар «апперкот»), когда в мелких артериях основания мозга возникает явление резонанса кровенаполнения высокой амплитуды, могут развиваться базальные субарахноидальные кровоизлияния (БСАК). Данный механизм развития кровоизлияния обусловлен не только прямым ударом по базису мозга и его сосудам, но и гиперэкстензией в верхнешейном отделе, сопутствующим ликвородинамическим ударом, приводящими к разрыву сосудов основания мозга. Эти кровоизлияния в ряде случаев могут сочетаться с повреждениями базальных отделов лобных и височных долей по типу удара, но при этом крайне редко отмечаются повреждения теменных долей по типу противоудара, а также субдуральные гематомы полушарной локализации. БСАК являются крайне тяжелым осложнением травмы нижней зоны лица, почти всегда очень быстро приводящие к летальному исходу (5% от всех случаев смерти при травме

головного мозга по заключениям судебно-медицинских исследований) [60,92,121,185,188].

В современной и классической литературе по диагностике и лечению повреждений лица даны детальные описания изолированных повреждений костей лицевого скелета [8,9,39,84,96,150, 165,191,230]. В тоже время клиническая картина черепно-мозговой травмы различной степени тяжести также описана во многих руководствах по нейрохирургии и неврологии отечественными и зарубежными авторами [21,26,43,63,70,79].

Но, к сожалению, до сегодняшнего дня, не принята единая классификации краниофациальных (цереброфациальных) повреждений лицевого скелета в сочетании с ЧМТ из-за ее многокомпонентности и различных этиологических, клинических и лечебных особенностей каждого вида повреждений [110]. В зарубежной литературе при данных повреждениях применяется классификация по АО/ASIF (Ассоциация остеосинтеза), которая выделяет: субкраниальные переломы (центральные, латеральные, центрлатеральные, комбинированные центрлатеральные), фронтофациальные, фронтобазальные, краниофациальные – фронтобазальные (черепно-верхнечелюстные, панфациальные) [140,149,182,183]. Но данная классификация не отражает степень повреждения головного мозга при повреждениях лицевого скелета.

С практической точки зрения, до сих пор наиболее актуальной является классификация Гельмана Ю.Е. (1977г.), которая подразделяет черепно-мозговую травму, сочетающуюся с переломами костей лица, на четыре группы, среди них: тяжелая ЧМТ и тяжелые переломы костей лица, тяжелая ЧМТ и нетяжелая травма костей лица, нетяжелая ЧМТ и тяжелые повреждения костей лица, нетяжелая ЧМТ и нетяжелые повреждения костей лица [20,36,95,104]. Отмечая трудности клинической диагностики лёгких форм закрытой черепно-мозговой травмы, необходимо указать, что при повреждениях лицевого скелета более затруднительно определить

функциональные нарушения в центральной нервной системе. Это обусловлено тем, что челюстно-лицевые повреждения характеризуются полиморфизмом местных клинических симптомов и функциональных нарушений, которые частично или полностью маскируют церебральную патологию [40,65,80,102,195,218].

По современным патофизиологическим представлениям, доказанным фактом является положение, что область лица представляет собой шокогенную зону, со всеми вытекающими последствиями, а из-за особенностей анатомического строения тканей этой зоны при тяжелых переломах лицевого скелета всегда наблюдается выраженное нарушение регионального лимфооттока от головы и шеи с развитием отёка мягких тканей головы, шеи [35].

Анализируя особенности неврологических расстройств, при сочетанной цереброфациальной травме: смещение костных фрагментов, наличие гематом, кровоизлияний, подкожной эмфиземы, носовых и ротовых кровотечений и болевой синдром – все эти факторы в значительной степени затрудняют оценку функционального состояния черепно-мозговых нервов, а особенно обонятельного, зрительного, лицевого. Реактивный отек, сопровождающий повреждение лица и челюстей, развитие воспалительных инфильтратов приводят к сдавливанию сосудов шеи, глубоких вен лица, вызывают венозный застой, способствуя нарастанию отека головного мозга. Кроме всего, еще важная анатомическая сложность области — наличие и перекрест верхних дыхательных путей и пищеварительного тракта. Все, выше указанные, особенности исследуемой зоны играют важную роль в развитии эффекта взаимного отягощения повреждений головного мозга и костей лицевого скелета [35,93,219, 224].

Одной из важнейших клинических проблем сочетанной травмы является феномен (синдром) взаимного отягощения повреждений.



Особенность его состоит в том, что каждое из локальных повреждений может не представлять угрозы для жизни пострадавшего, а в совокупности эти повреждения ставят организм на грань гибели. В этом случае, роль ведущего патогенетического фактора приобретает не морфологический компонент повреждения, а совокупный функциональный ущерб, понесенный вследствие феномена (синдрома) взаимного отягощения повреждений [22].

Наряду с этим, каждое конкретное повреждение в случае сочетанной травмы протекает тяжелее, с большим риском инфекционных осложнений и значительно ухудшает прогноз в отношении восстановления одной или нескольких функций организма или самой жизни пострадавшего. В отечественной литературе, к сожалению, синдром взаимного отягощения повреждений при церебро-фациальной травме был только декларирован без конкретной разработки этого понятия [7,65,220] без объяснения патофизиологических нюансов развития ЦФТ и её осложнений.

В современной литературе при цереброфациальной травме изученными являются следующие механизмы патологического воздействия челюстно-лицевой травмы на головной мозг: нарушения сосудистого тонуса и микроциркуляции в интра- и экстракраниальных отделах головы, интенсивность патологической афферентной импульсации с мест переломов и вторичного иммунодефицита после ЦФТ в отдаленном периоде [23,54,76,121,122,133].

Основные патофизиологические звенья развития, течения ЦФТ представлены на схеме (Харитонов Д.Ю. 2005г.), достаточно полно отражающей динамику возникновения и течения синдрома взаимного отягощения у пострадавших с данным видом повреждений. Автором отчетливо показаны факторы, взаимоотягощающие течение ЦФТ, но без конкретизации сроков развития каждого. Одним из основных факторов при ЦФТ автор выделяет гипоксию, сочетанного генеза и развитие иммунных нарушений.

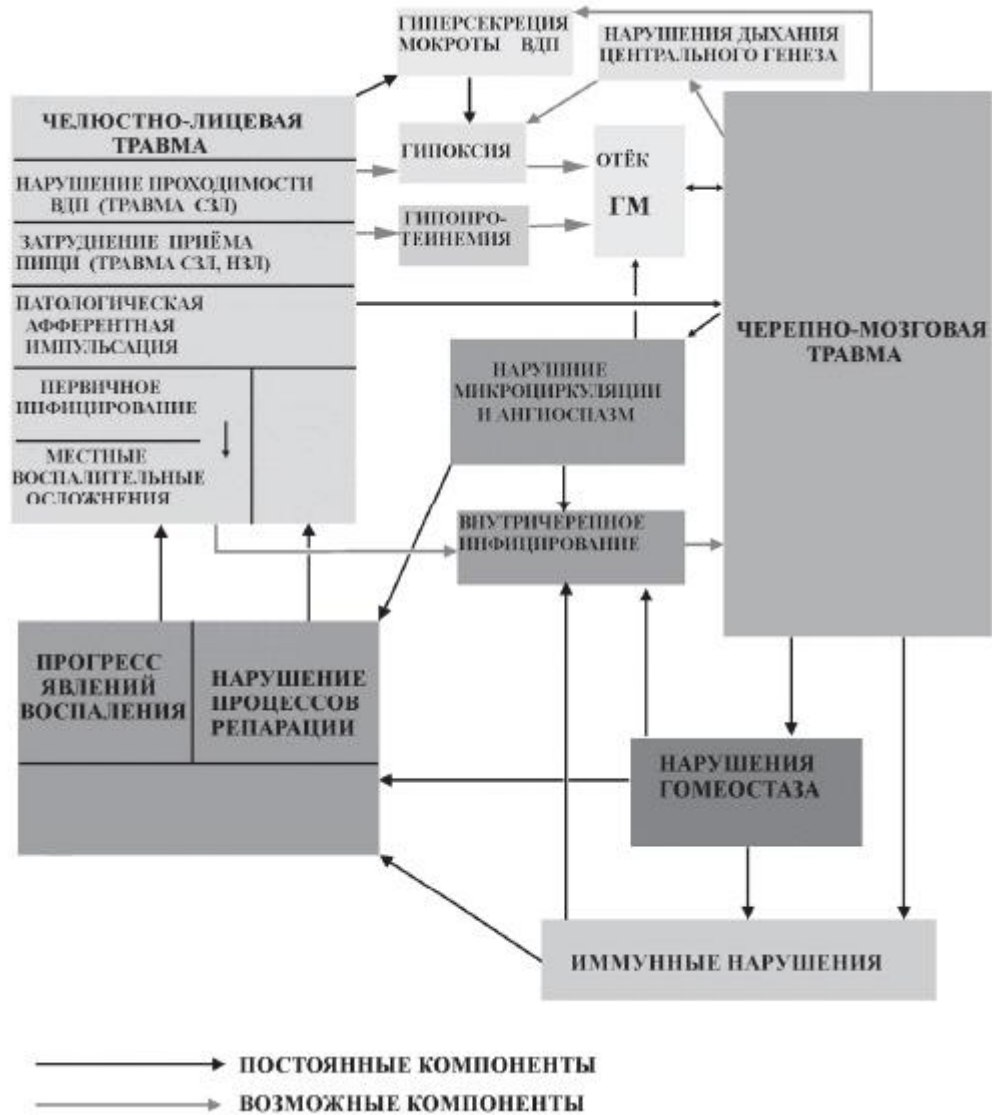


Рис. 1. Схема взаимного влияния компонентов сочетанной краниофациальной травмы (Харитонов Д.Ю. 2005г.).

Как известно, при сочетанных и множественных повреждениях первичные церебральные нарушения острого периода обусловлены механическим повреждением головного мозга [137]. Вторичные - возникают при гемодинамических и гемических нарушениях большого и малого кругов кровообращения, регионального кровотока. Церебральные синдромы формируются во все периоды травматической болезни. Динамика первичных церебральных нарушений зависит от тяжести повреждения мозга и протекает этапно [53,126]. Часть церебральных синдромов переходит из одного периода травматической болезни в следующий, другие - трансформируются, третьи

подвергаются регрессу. В раннем периоде особый интерес представляет гипоксический синдром [137]. По данным литературы, этот синдром развивается в результате, возникающего нарушения проницаемости гематоэнцефалического барьера и проникновения плазмы крови (ее коллоидных компонентов, электролитов, прежде всего —  $\text{Na}^+$ ) в мозговую ткань и формирующегося отека головного мозга, который носит характер вазогенного. Позже, из-за нарушения мозгового кровотока развивается гипоксия, которая, в свою очередь, усугубляет проницаемость гематоэнцефалического барьера и вызывает ишемическое повреждение нейронов. Следствием последнего является развитие цитотоксического отека головного мозга [70]. Исследователями установлено, что среди пострадавших с повреждением средней зоны лица в 55,3% отмечено возникновение гипотензивно-цефалгического синдрома. Он заключается в наличии интенсивной головной боли, усиливающейся при перемене положения пациента, особенно при вертикализации, и сопровождающейся артериальной и ликворной гипертензией [31,66]. Также установлено, что в 52,5% случаев повреждения нижней зоны лица в сочетании с ЧМТ развивается синдром психосоматической дезадаптации, который характеризуется изменением настроения в виде дистимии, дисфории и эксплозивности [6].

Повреждение ЦНС влечет за собой нарушение регуляции и координации многих вегетативных процессов. Одновременно страдают как исполнительные, так и регулирующие функции организма. Снижается эффективность срочных компенсаторных механизмов, подавляется секреторный и инкреторный иммунитет, снижается общая неспецифическая резистентность организма [11,30,109]. Первичные воздействия (гипоксия, гипотензия, повреждение органов и тканей, переломы костей), также как и последующие процессы (ишемические реперфузионные нарушения,

оперативные вмешательства, инфекция и др.), вызывают последовательную стадийную реализацию иммунного ответа [130,135].

По-мнению современных исследователей, травма является своеобразным «первичным аффектом» болезни как комплексного патологического процесса, охватывающего организм [24]. Рана обуславливает возникновение и эволюцию фаз травматической болезни, предопределяет смену ее клинических периодов, причем на всем протяжении болезни ее органопатологические проявления и общие синдромы сохраняют патогенетическую связь с раной. Патогенез травматической болезни включает ряд последовательных, каскадно протекающих этапов (реакций), вовлекающих в патологический процесс практически все органы и системы человека со специфической реакцией со стороны иммунной системы [71]. Начальный этап ответа системы иммунореактивности на повреждение: системный воспалительный ответ и ранняя иммунодепрессия в патогенезе органной дисфункции. На начальном этапе развития ответа иммунной системы на травму преобладают процессы активации, которые обычно описываются в соответствии со сценарием системного воспалительного ответа (СВО) [24,41]. В условиях эндо- и экзотоксикоза тканевые макрофаги и другие компоненты моноцитарно-макрофагальной системы, активированные продуктами распада тканей и микробными антигенами, начинают продуцировать ряд цитокинов [50,71].

В соответствии с современными представлениями все цитокины функционируют в организме как единая сбалансированная система. Это наиболее благоприятное для организма сбалансированное функционирование цитокиновой системы может быть нарушено факторами, вызывающими субнекротические повреждения клеток-продуцентов и клеток-мишеней: инфекционными, токсическими, механическими, физическими, химическими агентами [72,85,106]. Мощное воздействие на процессы миграции клеток из кровотока в ткани и их активацию медиаторами нервной, эндокринной и

иммунной систем, а также на регуляторное обеспечение процессов кооперации клеток иммунной системы и их взаимодействий с эндотелиоцитами оказывают стресс и болевая афферентная импульсация, которые сопутствуют шоковым реакциям организма на сочетанную травму. Механическое повреждение как источник клеточных протеаз, кровопотеря и нарастающая гипоксия активируют компоненты неспецифической резистентности организма: процессы коагуляции и фибринолиза, калликреинкининовую систему, систему комплемента [57]. Одновременно активируются клетки естественной резистентности: нейтрофилы, моноциты, а также их тканевая форма – макрофаги, тучные клетки. Эти процессы сопровождаются выделением медиаторов воспаления первого порядка, которые способствуют преодолению относительной автономии местных очагов воспаления, резкому расширению типов и количества активированных клеток, вовлечению в воспалительную реакцию эндотелия сосудов и последующему переходу воспаления в его генерализованную форму – СВО [24]. В начале воспалительной реакции (ответ на первичное поступление микробов и их токсинов из гнойно-септического очага) в крови начинают одновременно появляться как про-, так и противовоспалительные цитокины. Без дальнейшей антигенной стимуляции цитокины данных групп уравнивают активность друг друга [71,238,68,107]. До тех пор пока противовоспалительные цитокины уравнивают действие провоспалительных, последние оказывают преимущественно положительное для организма действие, так как способствуют удалению из очага поражения продуктов распада тканей и микроорганизмов, стимулируют гемопоэтическую и иммунную системы [57,85,100].

По представлению современных иммунологов, анализирующих цитокиновый статус пострадавших в ранние сроки после её получения, то оказалось, что уже через 1 ч после травмы в системной циркуляции пострадавших возрастают уровни TNF $\alpha$ , растворимых рецепторов первого

типа к  $\text{TNF}\alpha$  (sTNFR1), а также интерлейкина-1 бета ( $\text{IL-1}\beta$ ). Через 12 ч после травмы отмечено повышение уровня в системной циркуляции  $\text{IL-6}$ ,  $\text{IL-8}$ ,  $\text{IL-10}$ . Через 12 ч после травмы отмечено повышение уровня в системной циркуляции провоспалительных цитокинов  $\text{IL-6}$  и  $\text{IL-8}$ , а также иммуносупрессорных факторов:  $\text{IL-10}$ . Причем если у пострадавших в динамике посттравматического периода не выявляли признаков СПОД, то через 3-4 дня уровень в плазме таких цитокинов, как  $\text{TNF}\alpha$ ,  $\text{IL-1}$ ,  $\text{IL-10}$  снижался [3,61,118]. Однако при тяжелых и осложненных травмах уровень провоспалительных цитокинов начинает преобладать над противовоспалительными, и этот дисбаланс углубляется за счет ингибирования следующего по времени этапа синтеза цитокинов [68]. Вполне логичны предположения иммунологов, что иммунодепрессию усиливают операции и анестезии, выполненные по жизненным показаниям [24].

Если при политравме повреждены органы с забарьернолокализованными аутоантигенами (головной мозг, хрусталик глаза), то это может быть причиной антигенемии, способной активировать процессы аутосенсibilизации и дополнительной альтерации тканей с участием иммунных механизмов [2]. Так, при ЧМТ концентрация антител к тканям мозга оказывается повышенной уже в ранние сроки после травмы [83]. Травматическая болезнь головного мозга на всем протяжении протекает по законам синдрома системной воспалительной реакции [11]. Изменения, происходящие в иммунной системе, носят адаптивный характер и направлены на ликвидацию последствий повреждения и стабилизацию состояния организма [50].

Важным аспектом патогенеза сочетанной черепно-мозговой травмы является характер течения репаративного процесса. В эксперименте и клинике доказано, что травма нервной системы в участках, принимающих участие в иннервации повреждённой кости, всегда сопровождаются

качественными и количественными изменениями процесса заживления в сторону регресса. Эта концепция подтверждается данными рентгенологического исследования процессов заживления костной раны при переломах нижней челюсти и сотрясении головного мозга [46,132]. По данным многих исследователей это происходит по причине нарушения периферической микроциркуляции, проявляющиеся в значительном снижении миогенной, нейрогенной и дыхательной модуляции тканевого кровотока и снижением активности вазомоторного компонента регуляции [69,121].

Учитывая многокомпонентность цереброфациальной травмы, обследование пострадавших с повреждениями костей лицевого скелета должно проводиться с участием травматолога, нейрохирурга, оториноларинголога и офтальмолога, в связи с необходимостью детального анализа повреждений всех структурных составляющих данной локализации [6,78,91,166,187,200]. Основными принципами при лечении и обследовании больных с ЦФТ должны являться – этапное лечение с самого начала, преемственность между специалистами, непрерывность и комплексность на всех этапах, индивидуальность реабилитационных мероприятий с учетом личностных особенностей каждого пациента [4,44,67,176,207] .

Основными методами при диагностике черепно-лицевых повреждений остаются лучевые, при этом традиционные рентгенологические методы, несмотря на широкую распространенность, часто бывают малоинформативными, особенно при повреждениях средней и верхней зон лица [19,75,131,231]. Перспективным является метод компьютерной томографии, которая является высокоинформативным методом визуализации и широко применяется в клинической практике. Исследование головного мозга при ЦФТ позволяет выявить очаги ушиба, суб-, эпидуральные и внутримозговые гематомы, смещение срединных структур. Новые возможности КТ открыла в диагностике скуло-глазнично-

верхнечелюстных переломов, которые занимают ведущее место при повреждениях средней зоны лица. Исследования этой зоны позволяют определить состояние как поверхностных, так и глубоко расположенных тканей: ячеек решетчатой кости, всех стенок глазниц, слезных костей, перегородки носа, всех стенок придаточных пазух носа, наличие и смещение костных фрагментов, инородных тел. Немаловажное значение имеют косвенные признаки – эмфизема мягких тканей и гемосинус. При диагностике переломов нижней стенки орбиты оценивается размер дефекта, пролабирую или нет мягкие ткани в верхнечелюстную пазуху, положение глазных яблок (экзо- или энтофтальм) [19,48,105,184,223]. При повреждениях нижней челюсти КТ показана для диагностики переломов суставного отростка, особенно внутрисуставных, что позволяет детально характеризовать повреждение головки нижней челюсти – уровень перелома, угол отклонения от оси [77,114]. Трехмерная визуализация позволяет в дооперационном периоде четко представить масштаб повреждения, получить пространственное представление о состоянии костей лицевого скелета, их соотношении, провести дифференциальную диагностику и определить тактику и объем оперативного лечения. Проведение данного исследования позволяет нейрохирургу, челюстно-лицевому хирургу, офтальмологу и ЛОР-врачу коллегиально построить план лечения [18,197,215,225,233].

В отечественной и зарубежной литературе описаны всевозможные методы лечения переломов костей лицевого скелета. К консервативным методам лечения относятся наружные пращевидные повязки, различного рода назубные аппараты и шины, стержни которых фиксируются к головной шапочке или обручу; назубные металлические и пластмассовые шины, изготовленные нелабораторным методом; назубные или назубно-десневые шины и аппараты, изготовленные в лаборатории [47,128,145,162,167].

В хирургическом лечении переломов нижней челюсти различают методы прямого и непрямого остеосинтеза. К прямому относят внутрикостный



остеосинтез (спицы, стержни, винты, штифты), наkostный остеосинтез (круговые лигатуры, наkostные пластины, скобы и рамки, желобки), внутрикостно-наkostный остеосинтез (костный шов, костные швы в комбинации со скобами, спицами, пластинами) [14,49,80,84,97,129,174,139].

Метод чрезкостного остеосинтеза при лечении многооскольчатых переломов позволяет осуществить закрытую репозицию перелома и обеспечить стабильную фиксацию на период лечения. На сегодняшний день существует множество как спицевых, так и стержневых устройств внешней фиксации [1,152,198]. Выбор различных вариантов конструкции устройства внешней фиксации и способов фиксации осуществляется с учетом биомеханических условий (локализации, плоскости излома, вида и направления смещения отломков), и состояния мягких тканей (воспалительные инфильтраты, раны, рубцы) [1,56,81,192].

Хирургические методы лечения переломов верхней челюсти стали применяться сравнительно недавно, и по мере их совершенствования появляется все больше сторонников этих методов. Показаниями к ним являются открытые переломы верхней челюсти, неэффективность консервативных методов, частичная или полная адентия [17,116,123,153,157,226].

В настоящее время предложены различные варианты кранио-максиллярного подвешивания, в основе которых лежат изменения точек фиксации, использование спиц Киршнера, винтов и других элементов крепления, создавая стабильность в области основания передней черепной ямки, как важного компонента профилактики внутричерепных гнойных осложнений [55,56].

Все хирургические методы лечения переломов скуловой кости и дуги можно разделить на внеротовые и внутриротовые. Наиболее распространенным и известным из внеротовых методов является метод

А.А.Лимберга (1935) [32]. При застарелых переломах скуловой кости применяют методы, основанные на использовании различных конструкций щипцов, снабженных острыми зубцами, зажимами, браншами. Наложение таких щипцов снаружи на скуловую кость позволяет смещать отломки в различных направлениях и вправлять их в правильное положение. Среди внутриротовых методов репозиции скуловой кости и дуги наиболее простым является бескровный метод репозиции, заключающийся в использовании шпателя или лопатки [97,33]. Для фиксации оскольчатых переломов с дефектами костной ткани в области скулоальвеолярного гребня применяют различного вида скобы изготовленные из 1,5-2,0 мм спиц Киршнера [32]. В последние годы в челюстно-лицевой хирургии нашли довольно широкое применение фиксаторы из сверхэластичных сплавов на основе никелида титана. Они прочно и эластично фиксируют отломки костей, рано восстанавливая утраченные функции поврежденного органа и уменьшая количество осложнений при операциях на челюстных костях. Высокая биосовместимость позволяет им длительно функционировать в организме, что особенно важно при оперативных вмешательствах в условиях инфицированной раны [88,98,141,143,156,173,204,211]. С внедрением минипластин появилась возможность использовать внутриротовые доступы к линии перелома без снижения качества фиксации [234,144,151,158,161].

В НИИ медицинских материалов и имплантатов с памятью формы (г. Томск) разработан новый класс пористых материалов, которые обладают не только биоинертностью, но и новыми качествами - сверхэластичностью и эффектом памяти формы. Эти уникальные свойства материалов позволяют изготавливать из них имплантаты с заранее заданными функциональными свойствами. Проницаемая пористость материала обеспечивает оптимальную интеграцию с тканевыми структурами, длительное гармоничное функционирование в организме [37,42,103,115]. В качестве альтернативы титановым пластинам для остеосинтеза костей лицевого скелета применяют

пластины и шурупы из биосовместимых рассасывающихся полимерных материалов [19,142,139,147,148,235]. Особое внимание в отечественной и зарубежной литературе уделяется реконструкциям стенок орбиты. Описаны различные методики доступа для осуществления операции. Часть авторов рекомендует применять параорбитальные разрезы, что позволяет адекватно осмотреть поврежденный участок [52,89,213,]. Но имеется ряд недостатков – риск повреждения крупных нервных и сосудистых пучков, что ограничивает проведение восстановительных операции в области медиальной стенки орбиты, длительный лимфостаз в области рубца, формирование грубого рубца. Другие авторы рекомендуют осуществлять трансконъюнктивный доступ [90,127]. Однако, и он не лишен недостатков – возможно рубцовое укорочение нижнего века с появлением «зияющей склеры»[37]. Отечественные авторы рекомендуют при изолированном («взрывном») переломе нижней стенки орбиты применять трансантральный доступ – через верхнечелюстную пазуху [10,119]. По мнению части исследователей – главным минусом при таком подходе является возможное инфицирование перелома микрофлорой полости рта. Для реконструкции медиальной стенки орбиты альтернативой классическим доступам может быть трансназальный эндоскопический, описанный впервые в 2000 г. (Jin H.R., Shin O., Choo M.J., Choi Y.S.) [38,112]. Актуальным остается вопрос выбора материала для пластики нижней стенки глазницы. По мнению некоторых отечественных авторов пластика стенок орбиты аутокостью является «золотым стандартом» [5,10]. Другие отечественные и зарубежные исследователи рекомендуют для замещения дефекта использовать материал из вспененного полиэтилена [155,170, 206,209], биodeградируемых пластин или аутохрящ [13,170,172,214,232].

Исходя из данных литературы, остается дискуссионным вопрос о сроках и объемах оперативного лечения. Ключевым направлением хирургической тактики является восстановление целостности и функции поврежденной

кости хирургическим методом независимо от того, изолированная травма или сочетанная. Существует несколько подходов при лечении краниофациальных повреждений, все они соответствуют направлениям в общей травматологии [16]. С начала 80-х годов прошлого столетия стала развиваться концепция «все и сразу» (total early care). Суть которой, заключается в максимально раннем хирургическом лечении всех повреждений – как полостных, так и ортопедических, в первые 24 часа, независимо от тяжести и распространенности повреждений. Такой подход в лечебной тактике лежит в основе концепции «хирургической реанимации». Но чуть позднее Matter P. (1998) в своих исследованиях описал, что стратегия «все и сразу» ведет к агрессивной травматологии, нанесению второго удара пациенту и декомпенсации его гомеостаза [109]. Глубинные механизмы фатального действия хирургической агрессии до конца не исследованы, но ясно, что они характеризуются системным воспалением в сочетании с микроваскулярными повреждениями, нарастающим интерстициальным отеком и полиорганной недостаточностью. [25,29]. Пострадавшие с тяжелыми сочетанными травмами имеют больше шансов умереть от интраоперационных метаболических расстройств, чем от возможности полностью устранить повреждения [28,136].

В более позднее время стала внедряться тактика «Damage Control» или «контроль повреждений» явила собой новую концепцию лечения больных с политравмой, основанная на этапности лечения переломов с применением малотравматических методов фиксации [29,82,108]. Её сутью является предупреждение развития неблагоприятного исхода путем сокращения объема и травматичности первого вмешательства со смещением окончательного восстановления поврежденных органов и структур до стабилизации жизненно важных функции организма [136].

Вопросы сроков и объема оперативного лечения до сих пор остаются дискуссионными. По мнению сторонников консервативной позиции,

специализированное лечение стоит начинать не ранее, чем 7 – 10 дней с момента травмы [52]. Сторонники более агрессивной тактики рекомендуют ранее оперативное вмешательство при легких черепно-мозговых травмах - в первые 2 суток [16]. Другие авторы рекомендуют начинать оперативные мероприятия после 14 дней с момента травмы, когда активизируется процесс оксификации. Четвертые отмечают, что проводить иммобилизацию костей лицевого скелета надо осуществлять не позднее 36 часов с момента травмы [4].

Учитывая многокомпонентность краниофациальной травмы, неопределенность во взглядах на сроки и объем хирургического вмешательства, была предложена следующая классификация осложнений, среди которых – поверхностной локализации (нагноение ран, подкожные абсцессы и флегмоны, флебит поверхностных вен, периодонтит, образование слюнных свищей, образование свищей при повреждении слезного мешка), глубокой локализации (менингоэнцефалит, бронхопульмональные осложнения, фронтит, этмоидит, гайморит, остеомиелит, флегмоны глубокой локализации, дакриоцистит), ятрогенные (неправильно сросшиеся и несросшиеся переломы, снижение остроты зрения, изменение положения глазного яблока, нарушение психоэмоционального статуса) [111,113,120,146,181,189,202,221,227].

Одна из основных задач в решении проблемы снижения частоты осложнений является создание унифицированной оптимальной хирургической тактики.

## РЕЗЮМЕ

Учитывая, что повреждения костей лицевого скелета составляют не менее 21% от всех скелетных травм, очевидно, что разработка системы оказания помощи этим пациентам, создание лечебно-диагностических и восстановительных алгоритмов является актуальной и нерешенной проблемой.

В настоящее время из-за многокомпонентности этой локализации отсутствует единая классификация. Клиническая картина и лечение этих пациентов рассматриваются с точки зрения одного из компонентов повреждения.

Широко отражены исследования, посвященные лечению повреждений нижней и верхней челюсти, скуловой кости в сочетании с черепно-мозговой травмой. Однако они не отражают единую дифференцированную систему оказания помощи, основанную на иммунных тестах, динамике восстановления ауторегуляции мозгового кровотока, последовательность действий, сроки оказания помощи, технологии, которые должны использоваться, как в остром периоде, так и при последствиях цереброфациальных повреждений.

Анализ литературы показывает, что, несмотря на многолетнее изучение данной проблемы, остается ряд нерешенных вопросов. Известные методы инструментальной диагностики зачастую не позволяют объективизировать функциональные изменения, происходящие в организме, изучаемые признаки носят в основном описательный характер и далеко не всегда позволяют решать практические вопросы, связанные с оценкой тяжести повреждения у конкретного больного. В современной литературе мы не нашли исследований, посвященных изучению оптимизации хирургической тактики лечения переломов костей лицевого скелета на восстановительные процессы в сочетании с черепно-мозговой травмой, основанных на объективных показателях динамики цитокинов, микроциркуляции зон повреждений и срокам восстановления ауторегуляции мозгового кровотока.

Таким образом, вопросы оптимизации хирургической тактики при цереброфациальных повреждениях остаются чрезвычайно актуальными. Именно решению данной проблемы посвящено наше исследование.

## **Глава 2. МАТЕРИАЛЫ И МЕТОДЫ ИССЛЕДОВАНИЯ**

### **2.1 Материал клинического исследования**

Работа основана на изучении результатов лечения 130 пострадавших с различными видами повреждений челюстно-лицевого скелета сочетающихся с травмой головного мозга. Все пациенты оперированы в отделении челюстно-лицевой хирургии МУ «Центральная городская клиническая больница № 23» г. Екатеринбурга в период с июня 2011 года по июнь 2013 года включительно.

Информация обо всех пациентах занесена в компьютерную базу данных с использованием пакета программного обеспечения MicrosoftOffice 2007, включая: ФИО, возраст, пол, дата травмы и причина, дата первичного осмотра, время обращения, вид повреждения костей лицевого скелета (перелом верхней челюсти, перелом нижней челюсти, множественные повреждения), степень повреждения головного мозга (сотрясение, ушиб легкой или средней степени), метод репозиции (внеротовой, внутриротовой), способ оперативного вмешательства, дата операции, срок с момента травмы до операции, данные рентгенографического исследования до и после операции, осложнения, метод обезболивания (эндотрахеальный, внутривенный наркоз, местная анестезия) с письменного согласия пациента, согласно Федеральному закону № 323.

Все пациенты с сочетанным повреждением костей лицевого скелета и головного мозга разделены на две группы: основную группу составили пациенты (n=64) с цереброфациальной травмой, обследованные и пролеченные в соответствии с разработанной новой оптимизированной хирургической тактикой в период с июня 2012 года по июнь 2013 года.

В группу сравнения включены: пострадавшие с цереброфациальной травмой, находившиеся на лечении в ОЧЛХ в период с июня 2011 по июнь 2012 года включительно (n=66, подгруппа С1) и 30 пациентов (подгруппа

С2) с изолированной травмой лицевого скелета для объективизации влияния повреждений головного мозга различной тяжести на течение репаративных процессов при цереброфациальных повреждениях. Выборка историй болезни проведена методом простой случайной выборки. Для получения высокой степени статистически достоверных результатов группы пациентов корректно сформированы с учетом критериев включения и исключения.

Критериями включения пациентов в исследование были:

- пострадавшие с повреждением костей лицевого скелета любой степени тяжести (мужчины и женщины в возрасте от 20 до 50 лет), в сочетании черепно-мозговой травмой (сотрясение головного мозга, ушиб головного мозга легкой и средней степени тяжести).

В исследуемые группы не включены следующие пациенты:

- пациенты с ЦФТ в сочетании с травмой груди и живота, конечностей, таза;
- пациенты с тяжелой черепно-мозговой травмой (ушибы головного мозга тяжелой степени, сдавление мозга оболочечными и внутримозговыми гематомами);
- пострадавшие с повреждением костей свода и основания черепа;
- лица, имевшие в анамнезе указания на любые травмы головы в анамнезе;
- пациенты с наличием психических расстройств, хронического алкоголизма и наркомании;
- пациенты старше 50 лет.

По возрасту, полу, времени поступления пострадавших в клинику, характеру сочетания повреждений, пострадавшие основной группы и групп сравнения практически идентичны, поэтому сравнение результатов лечения



ближайшего и отдаленного периодов в обеих группах считаем вполне корректным и статистически допустимым.

## 2.2. Общая характеристика исследуемого клинического материала

Для исследования частоты повреждений костей лицевого скелета по материалам клиники челюстно-лицевой хирургии г. Екатеринбурга проанализировано 130 историй болезни. Установлено, что за годы наблюдений у лиц обоего пола отмечаются стабильные показатели частоты повреждений костей лицевого скелета. Наиболее частой причиной повреждений верхней, нижней челюсти и скуловой кости являлся бытовой травматизм. Возраст пострадавших от 16 до 69 лет, средний возраст пациентов составил – 44 года (рис.2).

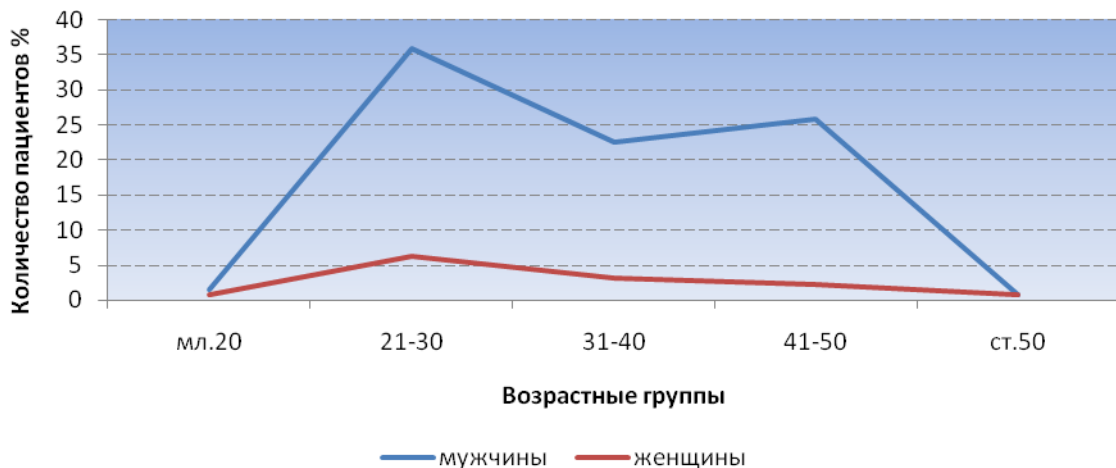


Рис. 2. Распределение пациентов полу и возрасту.

Вне зависимости от пола отмечен отчетливый пик роста повреждений в возрастной группе 21-30 лет.

Соотношение мужчин и женщин в при цереброфациальных повреждениях составило 7:1 в основной группе и 6:1 в контрольной группе (рис. 3).

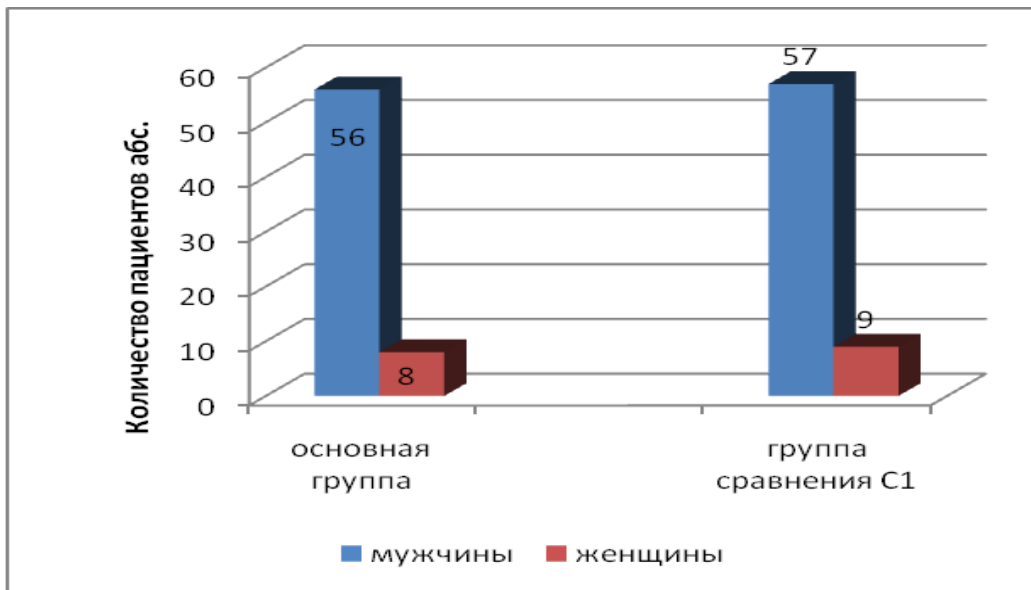


Рис.3. Гендерное распределение (частота встречаемости) пострадавших обеих групп.

По степени повреждения костей лицевого скелета в сочетании с травмой головного мозга различной тяжести пациенты в основной и группе сравнения разделены на следующие подгруппы:

- **группа А:** сотрясение головного мозга в сочетании с переломами нижней зоны лица;
- **группа Б:** сотрясение головного мозга в сочетании с переломами средней зоны лица (к повреждениям средней зоны лица отнесены переломы верхней челюсти и переломы скуловой кости как изолированные так и в сочетании с другими повреждениями костей лицевого скелета);
- **группа В:** ушибы головного мозга легкой и средней степени в сочетании с переломами средней зоны лица,
- **группа Г:** ушибы головного мозга легкой и средней тяжести в сочетании с повреждениями нижней зоны лица (рис.5).

### 2.2.1 Характеристика пострадавших с ЦФТ основной группы

За период с июня 2012 по июнь 2013 года на лечении в ОЧЛХ находилось 102 пациента с сочетанной травмой костей лицевого скелета и черепно-мозговой травмой. Методом простой случайной выборки в исследование основной группы включены истории болезни 64 пострадавших с ЦФТ с учетом критериев включения и исключения. Среди них 8 женщин (12,5%) и 56(87,5%) мужчин (рис.4).

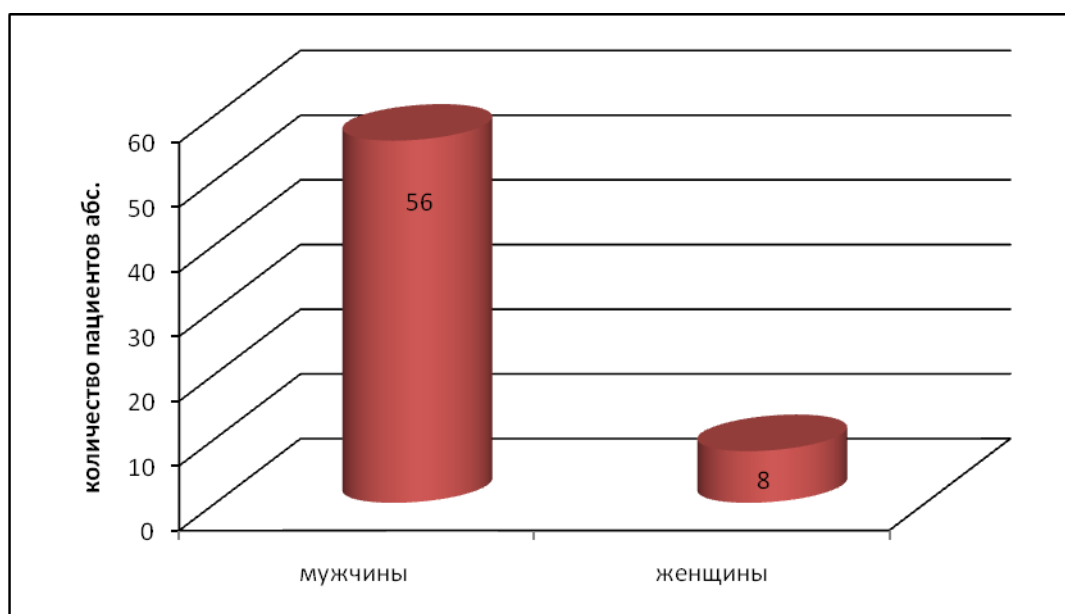


Рис. 4. Распределение пострадавших основной группы по половому признаку.

По возрасту пациенты распределились следующим образом – наибольшее количество в возрастной группе 21-30 лет – 46,87%(n=30), далее 31-40 – 26,56%(n=17), 41-50 – 26,56% ( n=17) (рис.5).

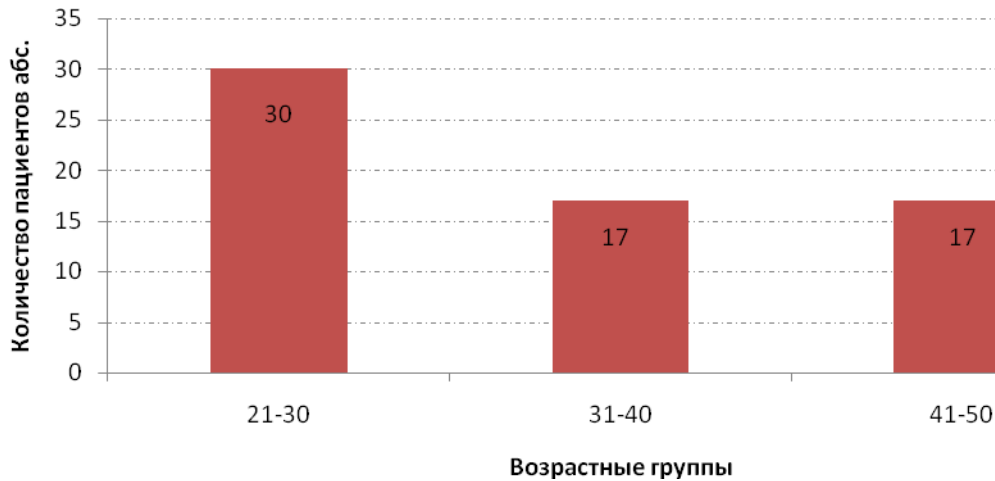


Рис. 5. Распределение пострадавших основной группы по возрастным категориям.

Средний возраст пациентов 33,44 ( $\pm 1,1$ ) года.

Самой многочисленной группой были пациенты с повреждением нижней челюсти в сочетании с сотрясением головного мозга – подгруппа А (n=32). Далее пациенты подгруппы Б (n=21), подгруппы В (n=9), подгруппы Г (n=2). (рис.6).

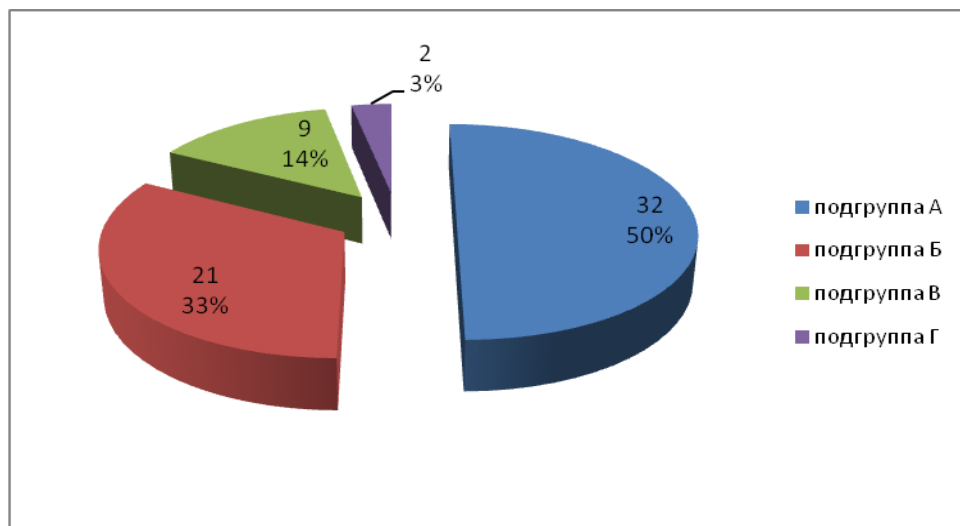


Рис. 6. Распределение ЦФТ по подгруппам в основной группе.

По виду ЦФТ в основной группе возрастные группы представлены следующим образом. Самой многочисленной была возрастная категория 21 -

30 лет в подгруппе А (повреждение нижней челюсти в сочетании с сотрясением головного мозга) – 23,43% (n=15) (рис.9).

### 2.2.2 Характеристика пациентов с цереброфациальными повреждениями группы сравнения (С1).

Группу сравнения С1 составили 66 пациентов, находившиеся на лечении в ОЧЛХ в июне 2011 по май 2012 включительно. Всего за этот период на лечении в ОЧЛХ находилось 106 пациентов с сочетанной травмой костей лицевого скелета и черепно-мозговой травмой, истории болезни отобраны методом простой случайной выборки. Среди пострадавших 9 (16,7%) женщин и 57 (83,3%) мужчин (рис.7).

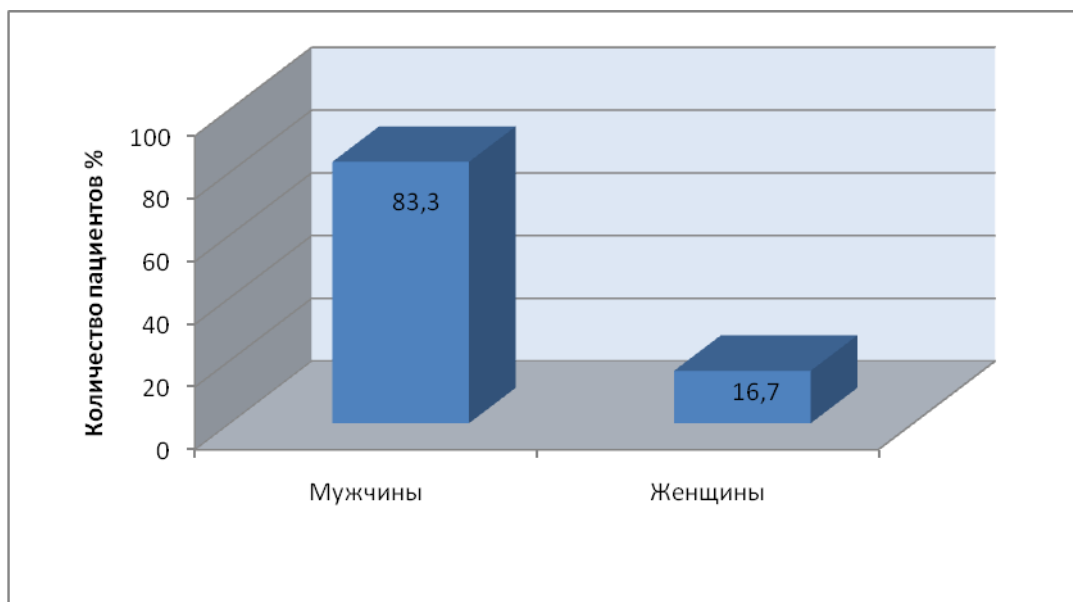


Рис. 7. Распределение пострадавших группы сравнения С1 по полу.

Самой многочисленной была группа пациентов 21 - 30 год – 39,4% (n=27), далее возрастная категория 41 – 50 лет – 33,3% (n=22), 31 - 40 лет – 24,2% (n=17) (рис.8).

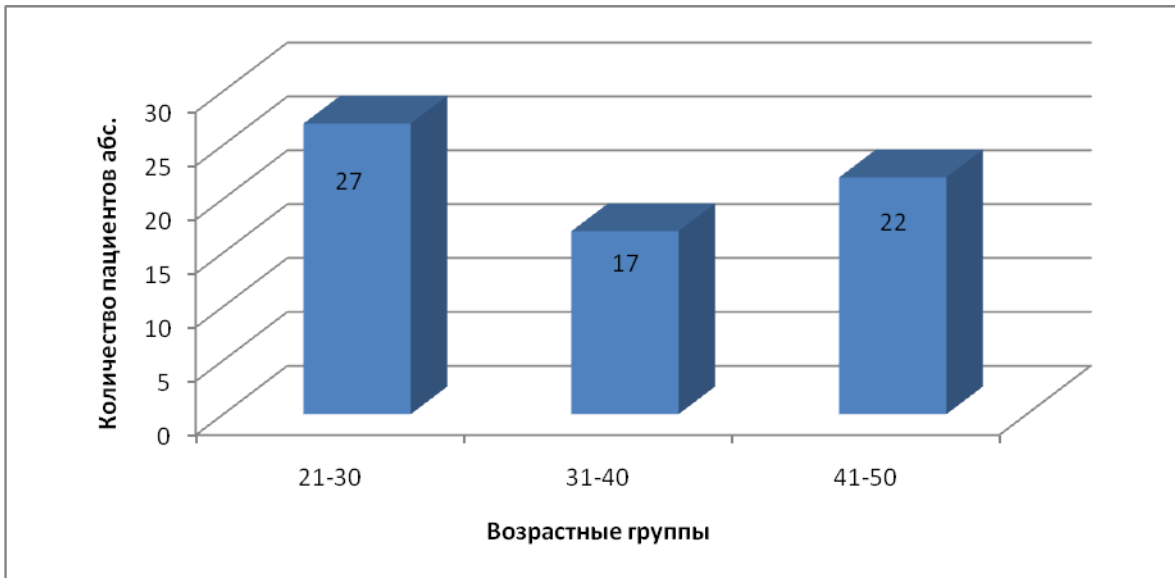


Рис.8. Распределение пострадавших группы сравнения по возрастным категориям.

Средний возраст пациентов 35,07 ( $\pm 1,16$ ) лет. Наиболее представительна группа пациентов подгруппы группы А (повреждение нижней челюсти в сочетании с сотрясением головного мозга) – 43,7% (n=28), далее пациенты подгруппы Б – 29,7% (n=19), подгруппа В – повреждение средней зоны в сочетании с ушибом головного мозга – 20,3% (n=13), подгруппа Г – повреждение нижней зоны с ушибом головного мозга – 6,2% (n=4) (рис. 9).

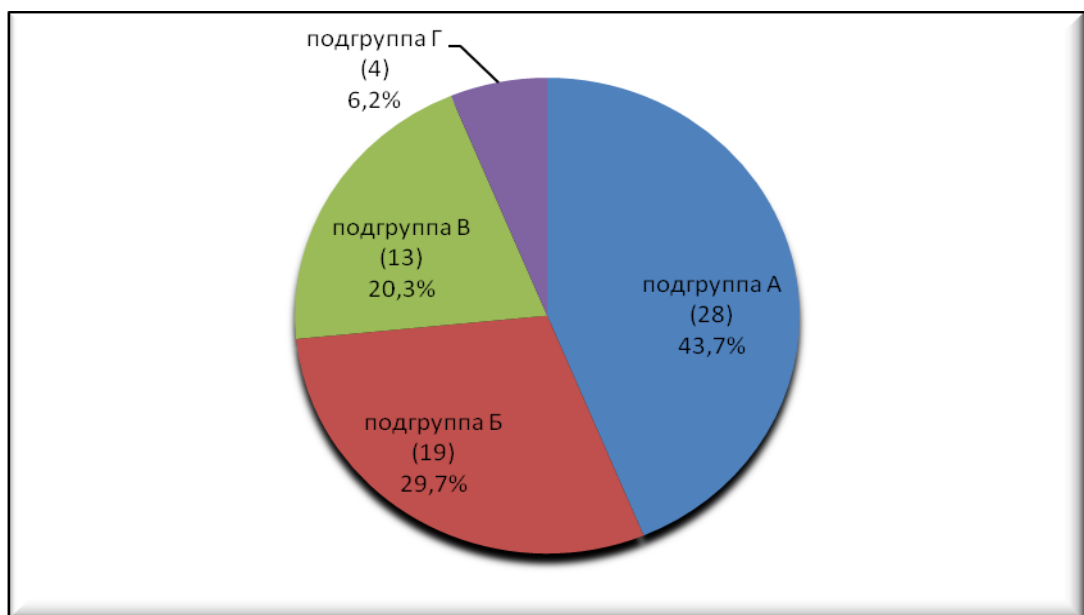


Рис.9. Распределение ЦФТ по подгруппам в группе сравнения С 1.

### 2.2.3 Характеристика пациентов группы сравнения С2 (изолированные повреждения костей лицевого отдела черепа).

С целью доказательства влияния ЧМТ различной степени тяжести на микроциркуляцию в зонах переломов, на течение репаративных процессов дополнительно введена группа сравнения пациентов с изолированными повреждениями костей лицевого скелета. Пациенты отбирались методом простой случайной выборки. Обследовано было 30 мужчин, средний возраст  $28,25 \pm 1,62$  года. По возрастному составу пациенты распределены: 21- 30 лет – 86,7% (n=26), 41-50 лет - 13,3% (n=4), 31-40 – 6% (n=2) (рис.10).

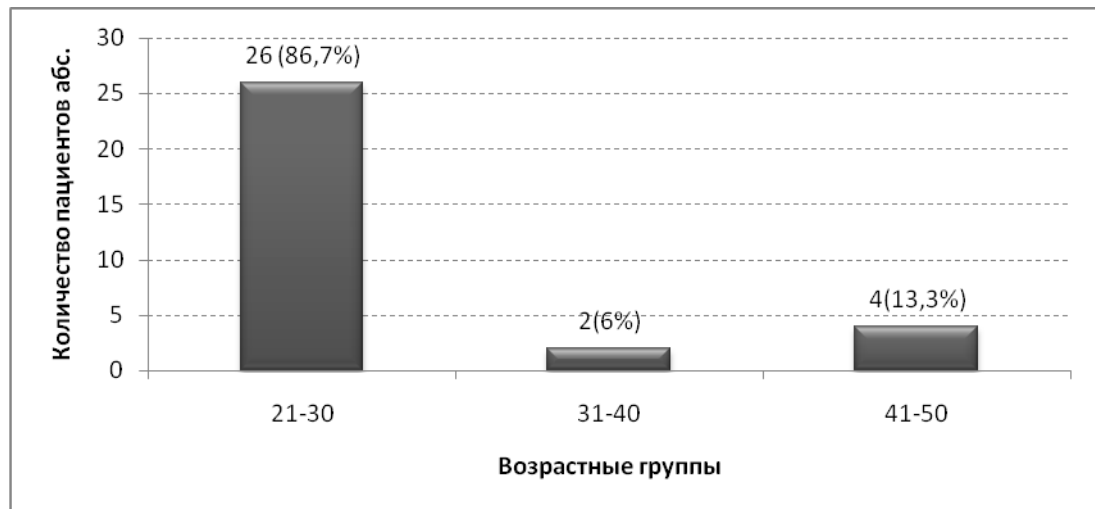


Рис. 10. Распределение пострадавших с изолированными повреждениями по возрастным категориям.

Чаще всего встречались двусторонние переломы нижней челюсти – 56,6% (n=17), далее повреждения средней зоны лица и односторонние переломы нижней челюсти соответственно – 30% (n=9) и 16,6% (n=5).

Основными критериями сравнения полученных результатов в основной группе и группах сравнения (С1, С2) являлись количество и течение инфекционных осложнений, остаточных неврологических проблем,

длительность реабилитационного периода. Доказательная база исследования включала в себя следующие методики.

### 2.3. Методы исследования

Все исследования проводились только на основе информированного согласия больных и в соответствии с международными этическими требованиями ВОЗ (Женева, 1993 г.).

#### 2.3.1. Клинический метод

Клинический метод исследования больных основан на результатах осмотра пострадавших челюстно-лицевым хирургом, нейрохирургом, а также по показаниям офтальмологом, отоларингологом, анестезиологом и неврологом. При обследовании пациентов с повреждением костей лицевого скелета оценивалась степень выраженности посттравматического отека, наличие или отсутствие гематом, ссадин, степень открывания рта, подвижность и крепитация отломков.

При исследовании неврологического статуса у пострадавших с ЦФТ оценивалась и объективная неврологическая симптоматика и характер жалоб. При этом рассматривались наиболее часто и постоянно встречающиеся варианты жалоб: головная боль, головокружение, тошнота, рвота и «прочие» (общая слабость, нарушения сна). А также объективные критерии – дисметрия и атаксия при координаторных пробах, наличие и характер нистагма, очаговой, менингеальной симптоматики и патологических знаков.

#### 2.3.2. Методы лучевой диагностики

##### 2.3.2.1. Обзорная рентгенография

Рентгенологическое обследование остается ведущим в диагностике повреждений костей лицевого скелета и является наиболее доступным и достоверным методом диагностики указанных повреждений. При



рентгенографическом исследовании учитывались классические признаки переломов костей лицевого скелета: прерывание кортикальной пластинки и наличие линии перелома (без смещения, со смещением.) Исследования проводились на рентгеновской установке Вассара 90/20.

### 2.3.2.2. Компьютерная томография

Для уточнения характера повреждений костей лицевого скелета и исключения внутрочерепных повреждений в ряде случаев применялась КТ.

Исследование проводилось на мультиспиральном компьютерном томографе Siemens SomatomSensation 40.

### 2.3.3. Физиологический метод

#### 2.3.3.1. Метод реоэнцефалографии (РЭГ)

С целью оценки влияния переломов верхней и нижней челюсти, как раздражающего фактора для симпатической нервной системы, на иннервацию сосудов головного мозга до и после стабилизирующих вмешательств проводилась РЭГ с применением комплекса «Реан-Поли», версия 5.0 и программы Медиком (рис.11).




Рис. 11. Комплекс Реан-поли (версия 5.0).

Для оценки динамики процессов восстановления физиологической симпатической регуляции тонуса сосудов головного мозга РЭГ в отведении

«6 – FM-OM» проводили пациентам с ЦФТ основной группы и группы сравнения при поступлении, через 2 дня, 10 дней после операции. Функциональное состояние сосудов головного мозга оценивалось путем сравнения полученных средних значений реоэнцефалографических показателей с установленными диапазонами их нормальных величин (программа «Медиком» 2005). За два часа до обследования исключался прием пациентами кофеинсодержащих напитков и курение. Исследование проводили в отведении «6 – FM-OM» с изучением показателей, полученных с фронтальных, мастоидальных и окципитальных электродов. При этом определялся ряд величин: реографический индекс - РИ, показатель периферического сопротивления сосудов – ППСС, максимальная скорость быстрого кровенаполнения – МСБКН, показатель эластичности сосудов – ПЭС и дикротический индекс – ДКИ [45]. Данные РЭГ позволяли достоверно оценить сроки и качество устранения реактивной симпатической вазомоторной реакции у пациентов с сочетанной цереброфациальной травмой, изолированными переломами верхней и нижней челюсти.

#### 2.3.3.2. Метод лазерной доплеровской флоуметрии (ЛДФ) и оптической тканевой оксиметрии (ОТО)

Цереброфациальная травма, как любая скелетная травма, характеризуется локальным и системным нарушением микроциркуляции. ЛДФ и ОТО информативны для оценки степени перфузии слизистой оболочки альвеолярных отростков у пациентов с повреждениями костей лицевого скелета. Исследование проводилось на комплексе «ЛАКК-М» (исполнение 2) (рис.12), который обеспечивал одновременные измерения перфузии ткани кровью, сатурации гемоглобина кислородом ( $SO_2$ ) и объём фракции гемоглобина ( $Vr$ ) в зондируемой области. Оценка  $SO_2$  и  $Vr$  производилась по методологии абсорбционной спектроскопии на основе разных оптических свойств оксигенированных и дезоксигенированных фракций гемоглобина.

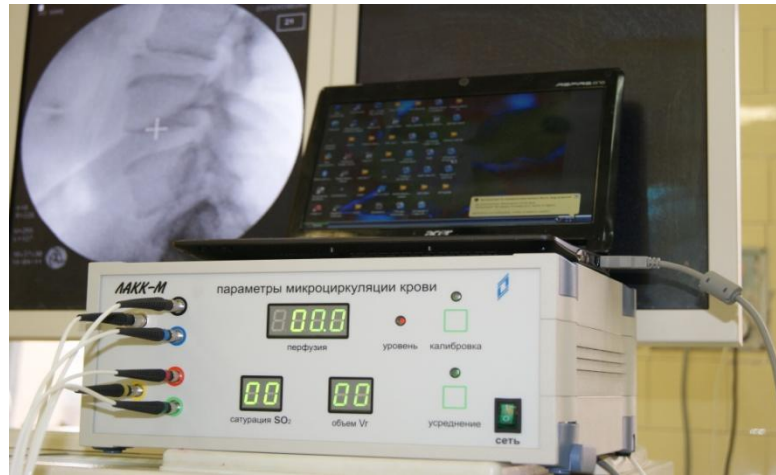

Рис. 12. Комплекс «ЛАКК-М» (исполнение 2).

Многофункциональный лазерный диагностический комплекс ЛАКК-М (исполнение 2), состоящий из блока анализатора с двумя каналами регистрации (доплеровский канал на длину волн 0,8 мкм и спектрометрический канал на длины волн 0,53 мкм и 0,63 мкм), световодного зонда с шестью световодами и персонального компьютера с автоматизированной обработкой показателей с программным обеспечением «LDF 2.3.513».

Записи проводили, устанавливая датчик световода на слизистую оболочку альвеолярных отростков челюстей в проекции линии перелома, имеющих богатую сосудистую сеть. Учитывая особенности прикрепленной слизистой альвеолярного отростка челюсти (отсутствие подслизистого слоя, интимно спаяна с надкостницей) [34], можно судить о кровоснабжении надкостницы.

Исследования проводили при температуре в помещении около 22-24°C. В течение 15 минут до начала диагностики пациент находился в спокойном состоянии, с сохранением покоя в тестируемой области.

ЛДФ проводили при поступлении, на 3-и, 10-е сутки и после операции практически в одинаковое время суток во всех группах под постоянным мониторингом основных показателей гемодинамики комплексом

«PROPAK» с регистрацией параметров АД, пульсограммы и капнограммы. Обработка зарегистрированных данных проводилась с помощью программного обеспечения «ЛДФ».

Для статистической обработки клинических результатов, выведения дополнительно среднего норматива микроциркуляции, согласно рекомендациям авторов методики, были обследованы 50 студентов обоего пола в возрасте до 23 лет, некурящие.

При зондировании ткани отражение излучения происходит от эритроцитов, находящихся во всех звеньях микроциркуляторного русла.

Для анализа выделялись фрагменты записей длительностью 300 сек. Перед анализом ЛДФ-грамм проводили их выравнивание параллельно изолинии для устранения погрешностей при анализе колебательного процесса. Для количественного анализа перфузии использовали приведенные ниже показатели:

$SO_2$ , % - сатурация;

$M$  - (перфузионные единицы, пф.ед.) характеризуют общую (капиллярную и внекапиллярную) усредненную стационарную перфузию, изменение потока крови в единицу времени. Величина пропорциональна произведению количества эритроцитов на их среднюю линейную скорость в зондируемом объеме ткани;

$\delta V$  – относительное уменьшение сатурации кислорода, определяемое по формуле:

$$\Delta v = \frac{SO_2^{t0} - SO_2^t}{SO_2^{t0}}$$

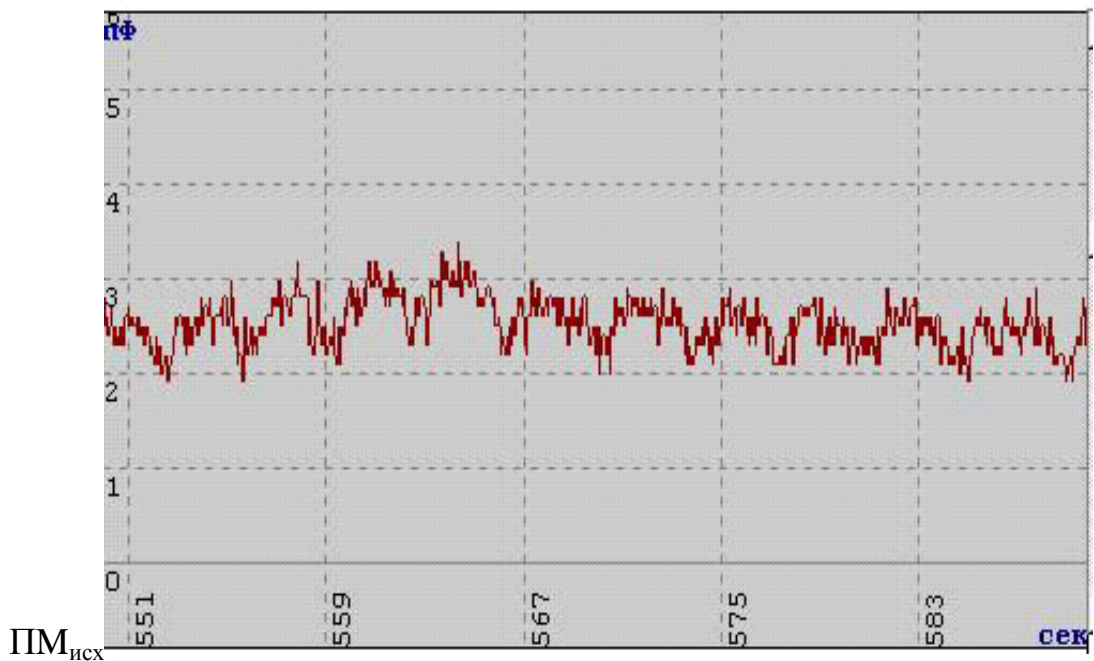


Рис. 13. ЛДФ - грамма со слизистой в зоне А во время операционного доступа.

По оси ОХ - показатель микроциркуляции (перфузионные единицы);

ОУ – время регистрации ЛДФ-граммы (сек.)

Параметр  $SO_2$  является интегральным показателем, соотношенным с общим объёмом биоткани (средним арифметическим для артериальной и венозной крови), и поскольку в микроциркуляторном русле содержится артериальной крови с высоким содержанием  $O_2$  в несколько раз меньше, чем венозной – позволяет оценить потребление кислорода тканями. Выраженное снижение  $SO_2$  подтверждает гипотезу о том, что в слизистой альвеолярного отростка первые 3 суток не может происходить адекватный процесс газообмена и снижение потребления тканью кислорода еще больше усугубляет ишемию, спровоцированную недостаточным притоком крови.

С целью объективизации влияния или его отсутствия травмы мозга на состояние микроциркуляторного русла у пострадавших с ЦФТ нами выполнено обследование 30 пациентов группы с изолированными повреждениями костей лицевого отдела черепа.

Метод лазерной доплеровской флуометрии позволяет объективно оценить степень выраженности нарушений микроциркуляции слизистой оболочки альвеолярных отростков и надкостницы при переломах челюстей, а так же динамику восстановления перфузии после стабилизации отломков

#### 2.3.4. Лабораторный метод (иммунологический)

С целью объективизации иммунологических нарушений при ЦФТ травме мы применили методику определение цитокинов, которые играют важную роль в общей реакции организма на травму. На наш взгляд, наиболее информативным для оценки иммунного статуса является определение уровня фактора некроза опухолей (TNF $\alpha$ ), интерлейкина – 6 (IL-6), интерлейкина – 8 (IL-8), интерлейкина – 10 (IL-10). Важность и необходимость в исследовании указанных цитокинов подтверждается их свойствами.

#### Фактор некроза опухоли (ФНО)

TNF $\alpha$  – многофункциональный провоспалительный цитокин, состоит из длинных вытянутых  $\beta$ -цепей. Молекулярная масса около 17 kDa. TNF $\alpha$  является продуктом моноцитов/макрофагов, эндотелиальных, тучных и миелоидных клеток, ЛАК-клеток, клеток нейроглии, в особых случаях - активированных Т-лимфоцитов.

#### Интерлейкин 6 (IL -6)

Гликопротеин с M=21-28 kDa является плейотропным цитокином с широким диапазоном биологической активности, продуцируется как лимфоидными, так и не лимфоидными клетками.

#### Интерлейкин 8 (IL -8)

ИЛ-8 относится к хемокинам, представляет собой протеин с молекулярной массой 8 кД. Продуцируется под воздействием бактериальных

эндотоксинов и цитокинов, главным образом TNF и IL-1. Образуясь из общего для различных хемокинов предшественника, состоящего из 99 аминокислотных остатков, IL -8 содержит 72 аминокислотных остатка и существует в растворе в виде димера. Динамика IL-8 аналогична изменениям IL-6. Установлена зависимость уровня IL -8 от развития осложнений [50].

#### Интерлейкин 10 (IL -10)

Этот лимфокин с молекулярной массой 17-21 kDa, продуцируемый Т-клетками (Th2), может рассматриваться как антагонист ряда цитокинов. Так, IL -10 подавляет продукцию IFN  $\gamma$  Th1-клетками. Кроме того, он тормозит пролиферативный ответ Т-клеток на антигены и митогены, а также подавляет секрецию активированными моноцитами IL -1  $\beta$ , TNF и IL -6. В то же время IL -10 стимулирует секрецию Ig В-клетками. IL -10 может стимулировать синтез IgE. В своем ингибирующем действии на клеточный иммунитет IL -10 синергичен с IL -4 [85].

Диагностика титров интерлейкинов проводилась с применением наборов реагентов для иммуноферментного анализа «Вектор-Бест» на аппарате ИФА «Bio-rat».

Метод определения основан на твердофазном «сендвич»-варианте иммуноферментного анализа. Специфическими реагентами наборов являются моноклональные антитела к ИЛ, сорбированные на поверхности лунок, разборного полистирольного планшета, конъюгат поликлональных антител к ИЛ с биотином и калибровочные образцы, содержащие ИЛ.

На первой стадии анализа исследуемые и контрольные образцы инкубируют в лунках с иммобилизованными антителами. Имеющийся в образцах ИЛ связывается с иммобилизованными антителами. Несвязавшийся материал удаляется отмывкой. Связавшийся ИЛ взаимодействует при инкубации с конъюгатом №1 (антитела к ИЛ человека с биотином). Несвязавшийся конъюгат №1 удаляется отмывкой. На третьей стадии связавшийся конъюгат

№1 взаимодействует при инкубации с конъюгатом №2 (стрептавидин с пероксидазой хрена). После третьей отмывки количество связавшегося конъюгата №2 определяется цветной реакцией с использованием пероксидазы хрена – перикиси водорода и хромогена –тетраметилбензидипина. Реакцию останавливают добавлением стоп-реагента и измеряют оптическую плотность растворов в лунках при длине волны 450 нм. Интенсивность желтого окрашивания пропорциональна концентрации, содержащегося в образце ИЛ.

#### 2.3.5. Статистический метод

Обработка результатов проводилась с помощью унифицированных компьютерных программ. Показатели рассчитывались с учетом среднеквадратического отклонения. Применялись параметрические и непараметрические методы статистического анализа, в том числе классические методы определения достоверности различий по Фишеру и Стьюденту, а также статистические разработки в форме таблиц и экспресс-метод для статистической обработки данных (Стрелков Р.Б., 1998).

Таким образом, отбор материала и включение пациентов с цереброфациальной травмой и изолированными повреждениями костей лицевого скелета в группы с учетом критериев включения и исключения производили на основании клинических, лучевых, физиологических и лабораторных методов исследования. В результате были сформированы две группы пациентов, которые не имели статистически достоверных отличий по локализации, типу повреждений костей лицевого скелета и степени неврологических расстройств.

Основным и доступным методом исследования больных с травмами лицевого скелета является клинико-рентгенологический. Однако рентгенография костей черепа и лицевого скелета позволяла провести анатомическую оценку повреждения и коррекции посттравматической деформации, но не отражает выраженность функциональных нарушений,



степень функциональной адаптации пациентов после хирургического лечения.

Именно с целью оценки динамики восстановления иммунологического, физиологического статусов мы включили и получили ценные результаты, проведя исследование по методикам лазерную флоуметрию, оксиметрию и реоэнцефалографию.

Следовательно, объем клинического материала и применяемый нами комплекс методов исследования позволил получить объективные данные, характеризующие динамику наблюдаемых процессов у пациентов с цереброфациальной травмой.

#### РЕЗЮМЕ

Клинический материал, комплекс современных методов исследования являются достаточным для решения поставленных задач, получения достоверных результатов. Используемые в работе методы диагностики позволили получить объективные данные об эффективности применения новой тактики лечения пациентов с цереброфациальной травмой.

### **Глава 3. Результаты клинико-физиологического и иммунологического мониторинга функциональных изменений при цереброфациальных травмах у пациентов обеих групп.**

3.1. Анализ динамики восстановительных механизмов системы ауторегуляции мозгового кровотока у пациентов с цереброфациальной травмой в обеих клинических группах.

Для оценки состояния мозгового кровотока, возможных ноцицептивных влияний на церебральный кровоток зон повреждений лицевого скелета до и после закрытой репозиции, оперативных вмешательств нами проводились реоэнцефалографические исследования (РЭГ - мониторинг) кровотока по протоколу в каротидном и вертебро-базиллярном бассейнах с применением комплекса «Реан-Поли» (версия 5.0 программы фирмы Медиком).

Функциональное состояние церебральных сосудов каротидного и вертебро-базиллярного бассейнов оценивалось путем сравнения средних значений реоэнцефалографических показателей у пациентов обеих групп с установленными диапазонами их нормальных величин (программа «Медиком» 2005). За два часа до исследования исключался прием пациентами кофеинсодержащих напитков и курение.

РЭГ - мониторинг проводился по универсальному протоколу регистрации в 1,3,7,10 сутки у 30 пациентов основной клинической группы и у 27 пациентов группы сравнения. Для количественного анализа реоэнцефалографических исследований нами применены стандартизированные показатели, установленные разработчиками программы: реографический индекс (РИ), показатели периферического сопротивления сосудов (ППСС), тонуса артерий распределения (МСБКН),

тонуса артерий среднего калибра (ПЭС), тонуса мелких артерий и артериол (ДСИ) и индекс венозного оттока (ИВО).

Анализ и сравнение полученных изменений кровотока в бассейнах проводились с учетом выделения в основной группе и группе сравнения 4 подгрупп сочетания видов ЦФТ. Наиболее яркие и выраженные изменения при ЦФТ во всех группах нами получены при исследовании именно каротидного бассейна, поэтому сравнительные характеристики полученных изменений РЭГ мы приводим по результатам анализа РЭГ каротидного бассейна во всех подгруппах.

Результаты реоэнцефалографии в каротидном бассейне в первые трое суток у пациентов подгруппы А представлены в таблице 1

Таблица 1.

**Результаты реоэнцефалографических исследований у пациентов основной группы и сравнения С 1 в 1-3 сутки с момента травмы (подгруппа А: СГМ и повреждение нижней зоны лица)**

Показатель	основная группа n=15	группа сравнения n=16	Зона нормы
РИ, Ом	0,088±0,02	0,071±0,022	0,12 - 0,16
ППСС, %	71,18±13,9	78,75±7,43	55 - 70
МСБКН, Ом/с	0,93±0,4	1,04±0,5	1,30 - 1,80
ДКИ, %	67,1±14,7	70,71±13,9	50 - 65
ПЭС, %	103,51±6,68	92,46±2,19	-
ИВО %	37,04±2,44	31±2,04	5 - 20

Примечание:  $p \leq 0,05$  при сравнении показателей основной и группы сравнения.

При сравнении РЭГ- показателей основной и контрольной группы в подгруппе А в 1 – 3 сутки выявлены следующие особенности:

- снижение объемного пульсового кровенаполнения (индекс РИ – у пострадавших основной группы был равен  $0,088 \pm 0,02$  Ом, что составило 73,3% от нижней границы нормы и  $0,071 \pm 0,022$  Ом соответственно в группе сравнения (59,16%);

- повышение тонуса резистивных сосудов - показатель ППСС был равен  $71,18 \pm 13,9\%$  в основной группе, что превышало допустимые значения (101,6% относительно норматива) и соответственно  $78,75 \pm 9,08\%$  в группе сравнения (112,5%);

- повышение тонуса артерий распределения: показатель МСБКН был снижен на 28,5 % ( $0,93 \pm 0,41$  Ом/с у пациентов основной группы и на 20% соответственно у пациентов группы сравнения ( $1,04 \pm 0,4$ ) Ом/с);

- выраженный спазм в артериях мелкого калибра и артериолах , что отразилось на величине ДКИ, а именно его значения зарегистрированы как  $67,1 \pm 14,7$  % в основной группе, что превысило допустимые величины на 34,2% и  $70,71 \pm 13,9$  % соответственно в группе сравнения с превышением допустимых границ на 41,42%;

- затруднение венозного оттока: индекс венозного оттока был повышен на 85,2% в основной группе и составил  $37,04 \pm 8,18$  %, а в группе сравнения превышал нормальные значения на 55,2% ( $31 \pm 2,4\%$ ).

Следовательно, в первые 72 часа после травмы у пациентов подгрупп А основной и группы сравнения при сочетании переломов нижней зоны лицевого скелета с сотрясением головного мозга в обеих группах наблюдалась достаточно типичная реоэнцефалографическая картина изменений в артериальном и венозном звеньях каротидного бассейна в виде выраженного симметричного снижения пульсового кровенаполнения,

значимого повышения тонуса резистивных сосудов, повышения тонуса артерий распределения, спазма артерий мелкого калибра и повышения венозного давления.

При исследовании мозгового кровотока у пациентов в подгруппах Б, В и Г в первые трое суток после травмы нами зарегистрированы практически идентичные изменения показателей кровотока, аналогичные РЭГ подгрупп А с некоторыми, статистически незначимыми расхождениями, что отражено в таблицах 2, 3.

Таблица 2.

**Результаты реоэнцефалографических исследований у пациентов основной группы и группы сравнения С 1 в 1- 3 сутки с момента травмы (подгруппы Б: СГМ и повреждение средней зоны лица)**

Показатель	Основная группа n=12	Группа сравнения n=10	Зона нормы
РИ, Ом	0,082±0,009	0,073±0,02	0,12 - 0,16
ППСС, %	75,83±15,45	93,7±9,08	55 -70
МСБКН, Ом/с	1,13±0,21	1,08±0,5	1,30 - 1,80
ДКИ, %	70,5±14,45	86,4±13,9	50 - 65
ПЭС, %	97,08±12,3	123,8±8,1	-
ИВО %	25,91±8,3	37±7,4	5 -20

Примечание:  $p \leq 0,05$  при сравнении показателей основной и группы сравнения.

В подгруппе Б обеих групп отмечаются изменения аналогичные выявленным у пациентов подгруппы А:

- снижение объемного пульсового кровенаполнения: в основной группе составил  $0,082 \pm 0,009$  Ом (68,3% от нижней границы нормы) и  $0,073 \pm 0,02$  Ом в группе сравнения (60,83% от нормы);

- повышение тонуса резистивных сосудов - показатель ППСС –  $75,83 \pm 15,45\%$  в основной группе –  $108,32\%$  в сравнении с нормативом, и  $93,7 \pm 9,08\%$  в группе сравнения –  $133,8\%$  от верхней границы нормы;

- повышение тонуса артерий распределения - показатель МСБКН снижен на  $23,1\%$  ( $1,13 \pm 0,21$  Ом/с в основной группе и на  $27\%$  у пациентов группы сравнения ( $1,08 \pm 0,5$  Ом/с));

- спазм в артериях мелкого калибра и артериолах - ДКИ –  $70,5 \pm 14,5\%$  в основной группе, что составило  $141\%$  и  $86,4 \pm 13,9\%$  в группе сравнения –  $169,2\%$ ;

- затруднение венозного оттока - индекс венозного оттока был повышен на  $29,5\%$  в основной группе и составил  $25,91 \pm 8,3\%$ , в группе сравнения -  $85\%$  ( $37 \pm 7,4\%$ ).

Таблица 3.

**Результаты реоэнцефалографических исследований у пациентов основной и группы сравнения С 1 в 1- 3 сутки с момента травмы (подгруппы В и Г)**

Показатель	Основная группа n=5	Группа сравнения n=5	Зона нормы
РИ, Ом	$0,083 \pm 0,02$	$0,082 \pm 0,02$	0,12 - 0,16
ППСС, %	$94,2 \pm 16,2$	$98,4 \pm 7,72$	55 - 70
МСБКН, Ом/с	$0,62 \pm 0,28$	$1,93 \pm 2,07$	1,30 - 1,80

Продолжение таблицы 3

ДКИ, %	77±10	76±10,1	50 - 65
ПЭС, %	97,2±20,2	100,6±15,51	-
ИВО %	28,6±9,3	48,4±16,69	5 -20

Примечание:  $p < 0,01$  при сравнении показателей основной и группы сравнения.

При анализе реограмм в подгруппах В и Г определяются те же изменения, что и в подгруппа А и Б:

- индекс РИ – в основной группе составил 69,1 % от нижней границы нормы  $0,083 \pm 0,02$  Ом, и 68,33 % в группе сравнения ( $0,082 \pm 0,02$  Ом);

- повышение тонуса резистивных сосудов - показатель ППСС –  $94,2 \pm 16,2$  % в основной группе – 134,57% от норматива, и  $98,4 \pm 7,72$ % в группе сравнения – 140,57% от верхней границы нормы;

- спазм в артериях мелкого калибра и артериолах - ДКИ –  $77 \pm 10$ % в основной группе, что составило 154% и  $76 \pm 10,1$ % в группе сравнения – 152% от нормальных показателей;

- индекс венозного оттока был повышен на 43% в основной группе и составил  $28,6 \pm 9,3$ %, в группе сравнения - на 40% ( $48,4 \pm 16,69$ %).

Таким образом, у пациентов обеих групп при РЭГ исследовании в каротидном бассейне и в вертебро-базилярном бассейнах в первые 72 часа после травмы регистрировали снижение объёмного пульсового кровенаполнения, резкое повышение тонуса артерий распределения, резистивных сосудов, мелких артерий и артериол.

Параметры реограмм пациентов обеих групп указывали на выраженный спазм сосудов артерий обоих бассейнов, дисциркуляцию в венозной составляющей реограмм с признаками гипертензии, что указывало

на срыв и транзиторные изменения в механизмах ауторегуляции мозгового кровообращения. Величины средних значений пульсового кровенаполнения у пациентов основной группы представлены на диаграмме (рис. 14).

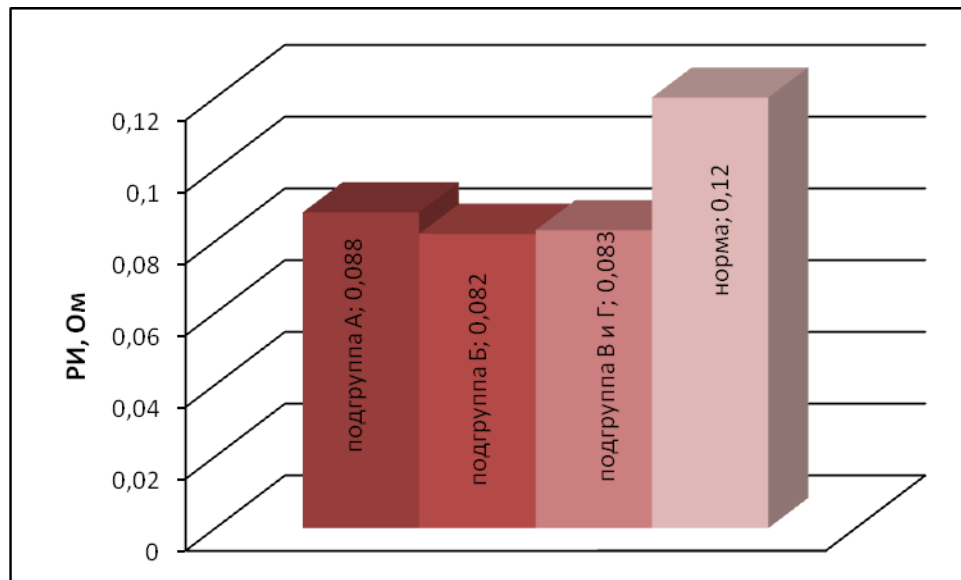


Рис.14. Значения показателей индекса объемного пульсового кровенаполнения в 1 – 3 суток у пациентов подгрупп А, Б, В, Г основной группы ( $p < 0,01$ ).

При дальнейшем исследовании мозгового кровотока у пациентов обеих групп (с 4-х по 7-е сутки) регистрировались показатели восстановления различных звеньев кровотока, но с различной степенью интенсивности восстановления во времени во всех подгруппах. Особенности восстановления показателей артериальной и венозной составляющей РЭГ в каротидном бассейне отражены в таблицах 4, 5, 6. Основной отличительной чертой в восстановлении РЭГ - показателей церебрального кровотока у пациентов основной группы (с оптимальной хирургической агрессией), в отличие данных РЭГ у пострадавших группы сравнения (с хаотичной хирургической тактикой), являлось динамичность регресса диагностированных нарушений кровотока при РЭГ – исследовании. Восстановительный период РЭГ-показателей (РИ, ППС, ДКИ, ИВО ) во всех подгруппах группы сравнения был увеличен в 1,5-1,8 раза ( $p < 0,05$ ), что



подчеркивало негативный патофизиологический эффект от несвоевременного хирургического вмешательства.

Таблица 4

**Результаты реоэнцефалографических исследований у пациентов основной группы и сравнения С 1 в 4 - 7 сутки с момента травмы (подгруппа А)**

Показатель	Основная группа n=15	Группа сравнения n=16	Зона нормы
РИ, Ом	0,102±0,016	0,092±0,028	0,12 - 0,16
ППСС, %	72,4±8,06	73,06±9,01	55 -70
МСБКН, Ом/с	1,26±0,16	1,09±0,26	1,30 - 1,80
ДКИ, %	66,73±10,29	65,31±14,55	50 - 65
ПЭС, %	114,4±10,81	109,19±13,6	-
ИВО, %	32,6±4,3	30,56±5,13	5 -20

Примечание:  $p < 0,05$  при сравнении показателей основной и группы сравнения.

При анализе показателей реоэнцефалограмм основной группы и группы сравнения подгруппы А в период 4 – 7 сутки выявлены особенности:

- наблюдается частичное восстановление показателей пульсового наполнения - реографический индекс понижен 0,102±0,016 Ом в основной группе (85%), 0,092±0,028 Ом в группе сравнения (76,6%), что выше чем в первые трое суток на 12 % в основной группе и на 17% в группе сравнения;

- сохраняется спазм в резистивных сосудах - показатель ППСС составляет 103% от верхней границы нормы в основной группе (72,4±8,06%) и 104% в группе сравнения (73,06±9,0%);

- показатель тонуса резистивных сосудов составил 96% от нормы в основной группе ( $1,26 \pm 0,16$  Ом/с) и 83% в группе сравнения ( $1,09 \pm 0,26$  Ом/с);

- тонус артерий мелкого калибра и артериол (ДКИ –  $66,73 \pm 10,29\%$  в основной группе (111,2% от нормы),  $65,31 \pm 14,5\%$  (108% от нормы) в группе сравнения), в сравнении с 1 – 3 сутками снизился на 23% в основной группе и на 33,2% в группе сравнения;

- затруднение венозного оттока выражено (ИВО у пациентов основной группы равняется  $32,6 \pm 4,3\%$ , что составляет 163% от нормативного показателя и в группе сравнения –  $30,56 \pm 5,13\%$  - 152% от нормативного показателя).

Таблица 5

**Результаты реоэнцефалографических исследований у пациентов основной и группы сравнения С 1 на 4 - 7 сутки с момента травмы (подгруппы Б)**

Показатель	Основная группа n=12	Группа сравнения n=10	Зона нормы
РИ, Ом	$0,098 \pm 0,01$	$0,11 \pm 0,02$	0,12 – 0,16
ППСС, %	$72 \pm 6,98$	$84 \pm 12,6$	55 -70
МСБКН, Ом/с	$1,11 \pm 0,21$	$1,38 \pm 0,56$	1,30 – 1,80
ДКИ, %	$67,72 \pm 6,02$	$71,9 \pm 13,46$	50 – 65
ПЭС, %	$111,47 \pm 14,48$	$121,9 \pm 15,18$	-
ИВО %	$22 \pm 6,17$	$25,3 \pm 12,13$	5 -20

Примечание:  $p \leq 0,05$  при сравнении показателей основной и группы сравнения.

В подгруппе Б отмечаются аналогичные изменения, как и в первые трое суток:

- отмечается повышение реографического индекса, в сравнении с первыми тремя сутками после травмы, на 17,86% у пострадавших основной группы ( $0,098 \pm 0,01$  Ом) и на 30% у пострадавших группы сравнения ( $0,11 \pm 0,02$  Ом);

- показатель периферического сопротивления сосудистой стенки приближается к границам норматива  $72 \pm 6,98$  % у пациентов основной группы (102% от нормы),  $84 \pm 12,6$  % у пациентов группы сравнения (120% от максимального показателя);

- тонус артерии распределения основной группе снижен на 15% ( $1,11 \pm 0,21$  Ом/с) от нижней границы нормы, в группе сравнения этот показатель равен  $1,38 \pm 0,56$  Ом/с, что находится на нижней границе нормы.

- тонус артерий мелкого калибра и артериол понизился на 28% в основной группе ( $67,72 \pm 6,02$  %) и на 49,8% в группе сравнения ( $71,9 \pm 13,46$ %);

- индекс венозного оттока также приближается к нормативным показателям  $22 \pm 6,17$  %, что ниже предыдущего показателя на 19% в основной группе,  $25,3 \pm 12,13$  % в группе сравнения, ниже предыдущего показателя на 59%.

Таблица 6

**Результаты реоэнцефалографических исследований у пациентов основной группы и сравнения С 1 в 4 - 7 сутки с момента травмы (подгруппы В и Г)**

Показатель	Основная группа n=5	Группа сравнения n=5	Зона нормы
РИ, Ом	$0,096 \pm 0,03$	$0,094 \pm 0,02$	0,12 - 0,16
ППСС, %	$70,6 \pm 10,4$	$71,8 \pm 6,3$	55 - 70

Продолжение таблицы 6

МСБКН, Ом/с	1,22±0,35	0,97±0,21	1,30 - 1,80
ДКИ, %	62,6±8,5	61,2±9,8	50 - 65
ПЭС, %	121,8±23,4	114±12,79	-
ИВО, %	20,8±3,24	25±5,47	5 - 20

Примечание:  $p < 0,01$  при сравнении показателей основной и группы сравнения.

При анализе реограмм подгрупп В и Г выявлены следующие особенности:

- объемное пульсовое кровенаполнения все еще снижено (индекс РИ ниже нормы  $0,096 \pm 0,03$  Ом (80%) у пациентов основной группы и  $0,094 \pm 0,02$  Ом (78,3%) у пациентов группы сравнения);

- восстановление тонуса резистивных сосудов (индекс ППСС немногим выше нормы  $70,6 \pm 10,4$  % в основной группе,  $71,8 \pm 6,3$  % в группе сравнения при верхней границе нормы 70%);

- тонус артерий среднего калибра и артериол восстановлен (ДКИ в пределах нормы в обеих группах -  $62,6 \pm 8,5$  % и  $61,2 \pm 9,8$  % соответственно (границы нормы 50 – 65 %));

- венозный отток приближается к норме - ИВО выше верхнего предела в основной группе на 4% ( $20,8 \pm 3,24$ %) и на 25% в группе сравнения ( $25 \pm 5,47$ %).

При дальнейшем исследовании мозгового кровотока (8-10 сутки) практически во всех подгруппах основной группы регистрировались нормальные показатели значений величин, в то время как у 27% пострадавших в группе сравнения с хаотичным применением хирургических вмешательств восстановления РЭГ - показателей (РИ, ДКИ, ИВО) к 10 суткам не наблюдалось.

Таблица 7

**Результаты реоэнцефалографических исследований у пациентов основной группы и сравнения С 1 в 8 - 10 сутки с момента травмы (подгруппы А)**

Показатель	Основная группа n=15	Группа сравнения n=16	Зона нормы
РИ, Ом	0,14±0,003	0,11±0,01	0,12 - 0,16
ППСС, %	60,93±10,41	70±9,17	55 -70
МСБКН, Ом/с	1,72±0,35	1,1±0,52	1,30 - 1,80
ДКИ, %	58,93±2,23	50,37±6,23	50 - 65
ПЭС, %	119,06±3,92	119,81±8,69	-
ИВО, %	16,8±3,2	21±3,26	5 -20

Примечание:  $p < 0,05$  при сравнении показателей основной и группы сравнения.

Показатели реограммы указывают:

- на восстановление пульсового кровенаполнения - индекс РИ в пределах нормы в основной группе 0,14±0,003 Ом в основной группе и снижен на 0,01 Ом в группе сравнения 0,11±0,01 Ом при норме 0,12 – 0,16 Ом;

- тонус резистивных сосудов соответствует норме в основной группе 60,93±10,41 % и находится на верхней границе норматива 70±9,17 % в группе сравнения (норма 55 – 70 %);

- артерий среднего калибра и артериол соответствует норме;

- венозный отток восстановлен в основной группе 16,8± 3,2 % и превышает норму на 5% в группе сравнения (21±3,26 %).

**Результаты реоэнцефалографических исследований у пациентов основной группы и сравнения С 1 в 8 - 10 сутки с момента травмы (подгруппы Б)**

Показатель	Основная группа n=12	Группа сравнения n=10	Зона нормы
РИ, Ом	0,12±0,01	0,1±0,01	0,12 - 0,16
ППСС, %	66,91±2,6	73,2±1,49	55 - 70
МСБКН, Ом/с	1,45±0,16	1,34±0,14	1,30 - 1,80
ДКИ, %	63,16±3	59,2±4,14	50 - 65
ПЭС, %	137,5±3.95	59±1,83	-
ИВО, %	16,6±2,9	21,3±3,5	5 - 20

Примечание:  $p < 0,05$  при сравнении показателей основной и группы сравнения.

Параметры реограммы также, как и предыдущие аналогичны параметрам подгруппы А

- индекс РИ в пределах нормы в основной группе 0,12±0,01 Ом в основной группе и снижен на 0,01 Ом в группе сравнения 0,1±0,01 Ом при норме 0,12 – 0,16 Ом;

- тонус резистивных сосудов соответствует норме в основной группе 66,91±2,6% и превышает норматив на 4,5% (73,2±1,49 %) в группе сравнения (норма 55 – 70 %);

- венозный отток восстановлен в основной группе 16,6±2,9 % и превышает норму на 6% в группе сравнения (21,3±3,5 %).

**Результаты реоэнцефалографических исследований у пациентов основной группы и сравнения С 1 в 8 - 10 сутки с момента травмы (подгруппы В и Г)**

Параметр	Основная группа n=5	Группа сравнения n=5	Зона нормы
РИ, Ом	0,12±0,012	0,12±0,015	0,12 - 0,16
ППСС, %	68±4,3	65,6±2,6	55 - 70
МСБКН, Ом/с	1,5±0,2	1.51±0,08	1,30 - 1,80
ДКИ, % справа	58±5,8	54,8±6,78	50 - 65
ПЭС, % справа	136±8,04	136±9,49	-
ИВО % слева	15,2±3,79	19,8±2,11	5 - 20

Примечание:  $p < 0,05$  при сравнении показателей основной и группы сравнения.

Параметры реограммы указывают на нормальное состояние сосудистого тонуса. Все показатели в пределах нормы

Таким образом, положительную динамику в восстановлении механизмов ауторегуляции мозгового кровообращения мы наблюдали у пациентов обеих групп, но с различной интенсивностью. Наиболее раннее и интенсивное восстановление нормального тонуса в артериальной и венозной составляющей реограмм мы наблюдали в группах пациентов с ушибами головного мозга в сочетании в переломами костей лицевого скелета нижней и средней зон основной группы с оптимальной хирургической тактикой. Как правило, в данной группе впервые 3-е суток были выраженные нарушения мозгового кровотока, но восстановление ауторегуляции кровотока, ликвидация артериального спазма наблюдалось более динамичным, чем в подгруппах с сотрясением головного мозга.

Наиболее стойкие изменения при цереброфациальных повреждениях регистрировались при сочетании сотрясения головного мозга с переломами средней зоны. Как правило, положительная динамика в этой группе больных наблюдалась только с 5 суток лечения в стационаре. Динамика восстановления показателей кровотока коррелировала с регрессом общемозговых расстройств практически у всех пациентов. Именно поэтому, на основании анализа клинических и реографических данных, мы вправе предположить, что ЦФТ в виде сочетания сотрясения головного мозга с повреждениями средней, а особенно, нижней зон лицевого скелета, является наиболее тяжелой формой повреждения, обусловленной, по-видимому, более значимой дисфункцией стволовых структур при данном типе ЦФТ.

При дальнейшем РЭГ – мониторинге, к 8-10 суткам, в подгруппах А,Б,В,Г у пациентов основной группы регистрировались практически нормальные показатели мозгового кровотока в каротидном и вертебро-базиллярном бассейнах (рис. 21), в то время как у пострадавших группы сравнения мы наблюдали восстановление параметров РЭГ только в 73% случаев. Графики и динамика восстановления РИ, ИВО у пациентов основной и группы сравнения представлены на рис 15, 16, 17.

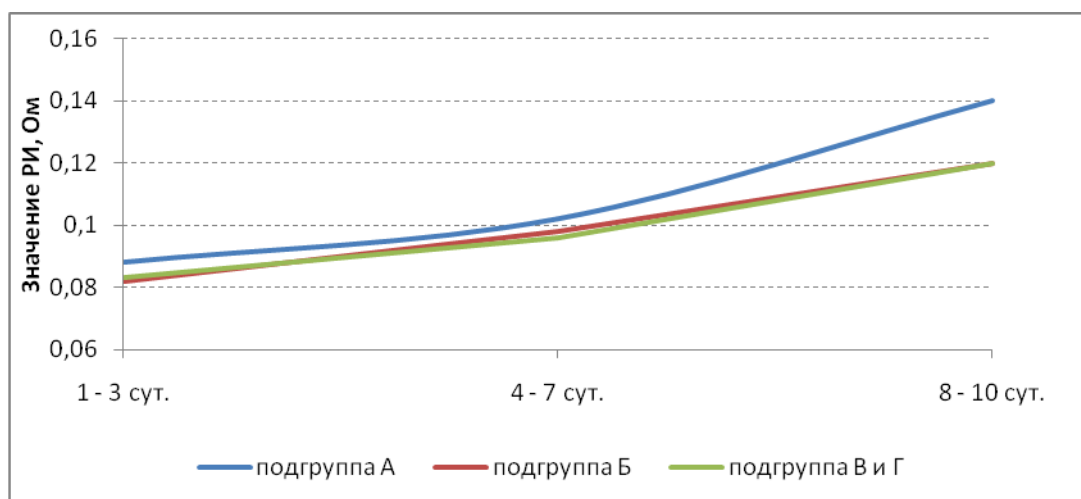


Рис. 15. Динамика восстановления РИ у пациентов основной группы (норма 0,12 – 0,16 Ом).



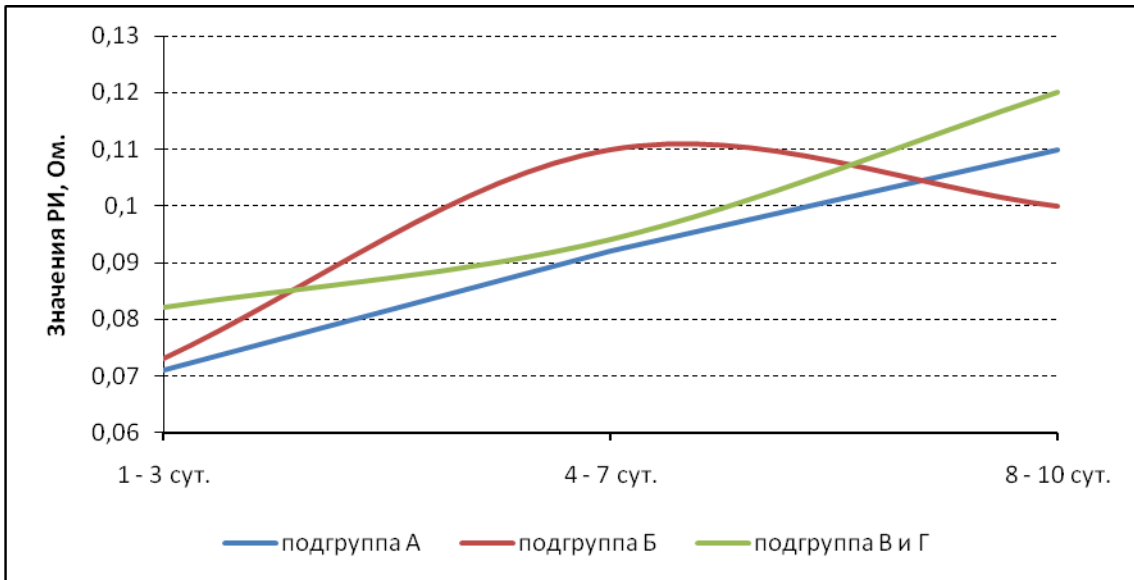


Рис. 16. Динамика восстановления РИ у пациентов группы сравнения (норма 0,12 – 0,16 Ом).

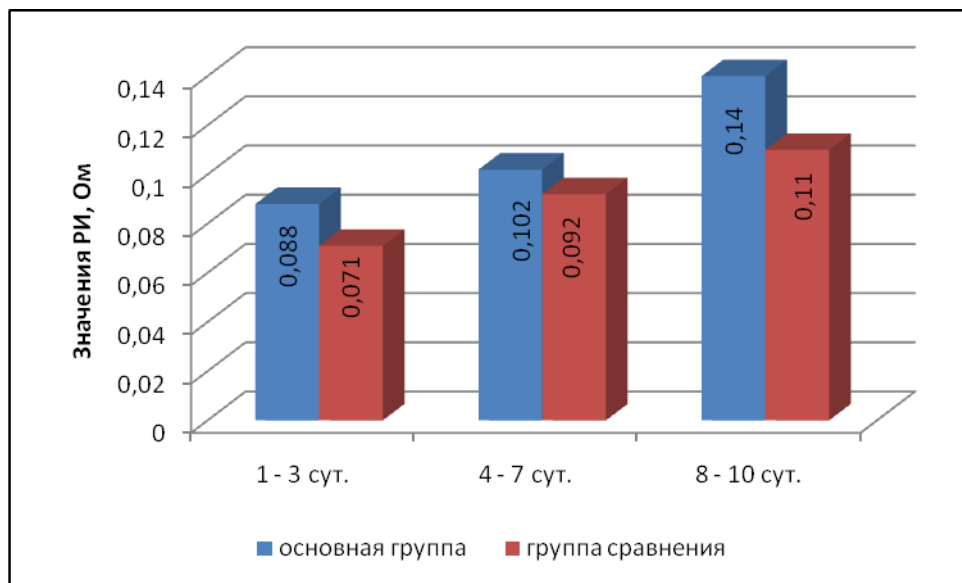


Рис. 17. Динамика восстановления индекса РИ в основной и группе сравнения С1 (подгруппа А).

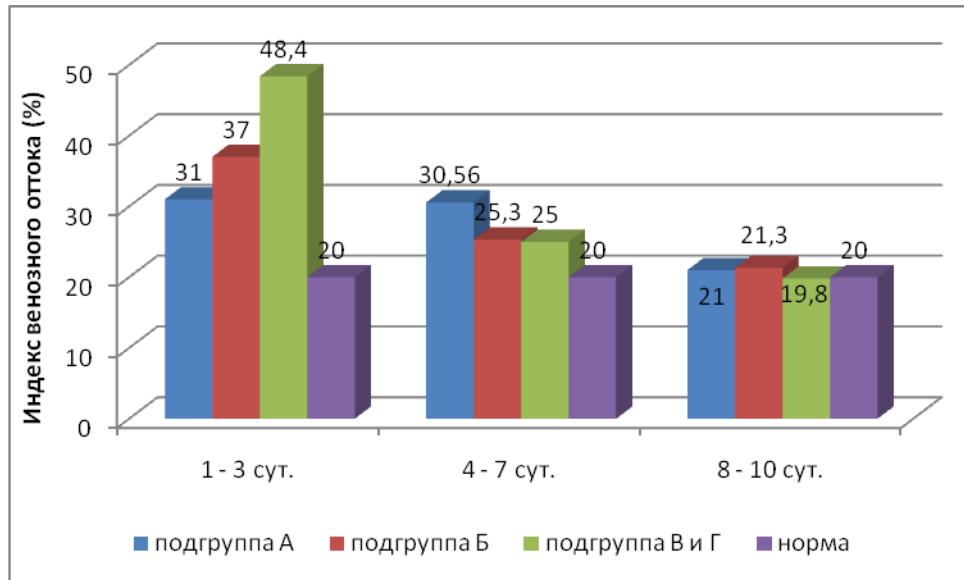


Рис. 18. Динамика восстановления ИВО у пациентов группы сравнения С 1 (норма 5 – 20%).

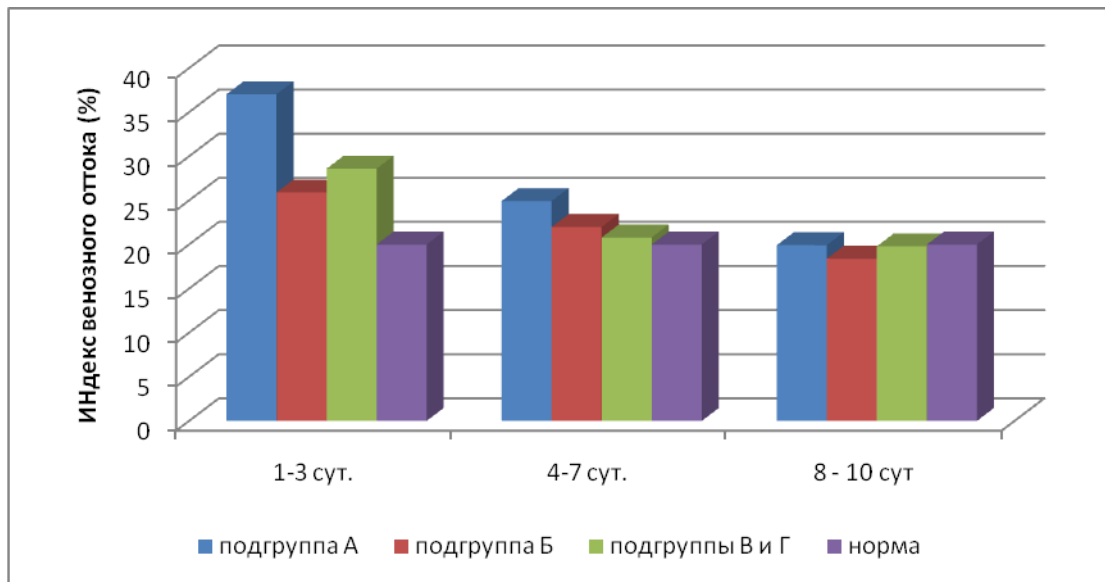


Рис. 19. Динамика восстановления ИВО у пациентов основной группы (норма 5 – 20%).

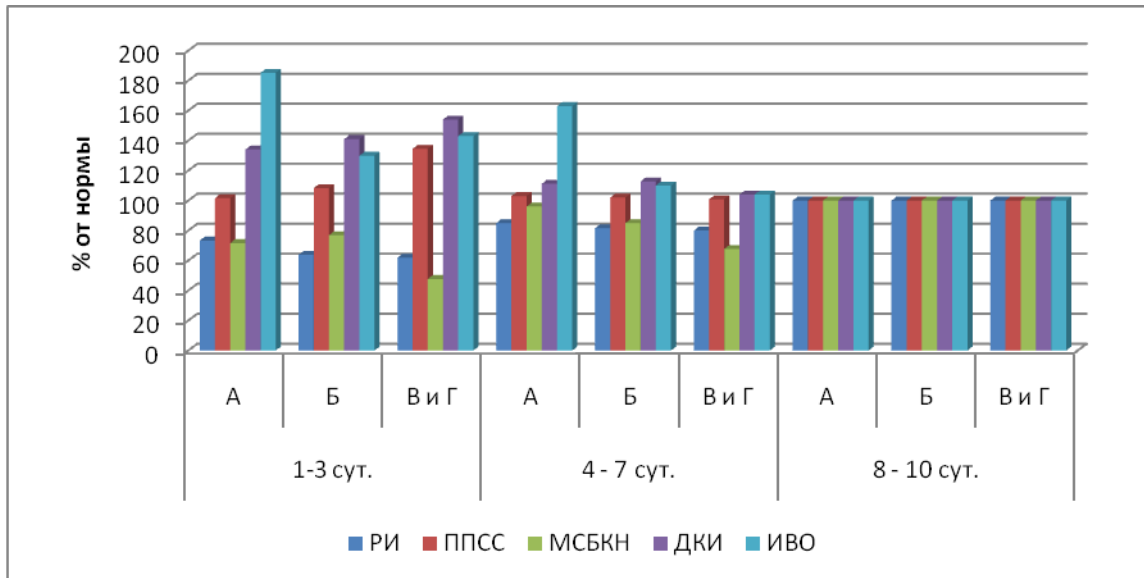


Рис. 20. Динамика восстановления показателей реограммы у пациентов основной группы.

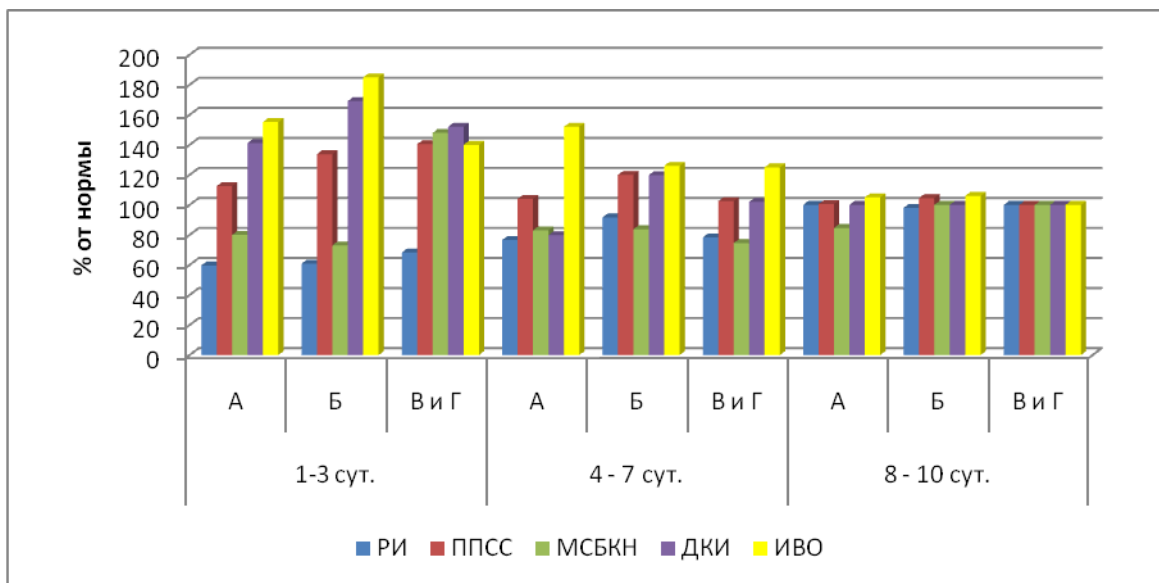


Рис. 21. Динамика восстановления показателей реограммы у пациентов группы сравнения С1.

Следовательно, при цереброфациальных повреждениях у пострадавших в первые 72 часа после травмы мы наблюдали срывы механизмов ауторегуляции мозгового кровотока, но различной степени выраженности.



## Продолжение таблицы 10

<b>М (Пф. ед)</b>	19,20±2,15	16,91±2,94	16,25±0,85	16,56±0,73	19,63±0,98	17,97±0,43	17,83±2,16	19,21±0,82	19,20±0,24	18,91±0,58
<b>Σ</b>	9,97±1,54	7,11±1,22	5,97±0,32	6,84±0,42	8,79±0,38	7,95±0,26	7,84±1,51	9,62±0,44	9,48±0,33	9,56±1,09
<b>Кv</b>	63,78±7,1	47,11±10,26	40,27±3,32	43,24±3,4	45,68±1,97	44,61±1,99	48,61±8,15	49,58±2,21	49,48±1,54	52,5±8,96
<b>Сатурация (%)</b>	90,11±3,51	73,37±1,42	62,28±1,67	57,43±1,88	88,07±1,32	81,06±2,32	76,32±4,37	90,2±0,77	89,11±1,72	88,58±1,71
<b>Vr (мм/с)</b>	14,78±1,79	12,17±0,36	11,00±0,82	10,3±0,65	13,69±0,36	13,61±0,61	13,03±0,62	14,63±0,49	14,57±0,27	14,43±0,58

Примечание:  $p < 0,05$  при сравнении показателей основной и группы сравнения.

При анализе полученных данных ЛДФ И ОТО у пациентов в подгруппах А основной группы и группы сравнения С 1 в первые трое суток отмечается снижение показателя перфузии в равной степени, а также в группе с изолированными повреждениям С 2 на 15,4%, 12% и 13,8% соответственно (рис. 22).

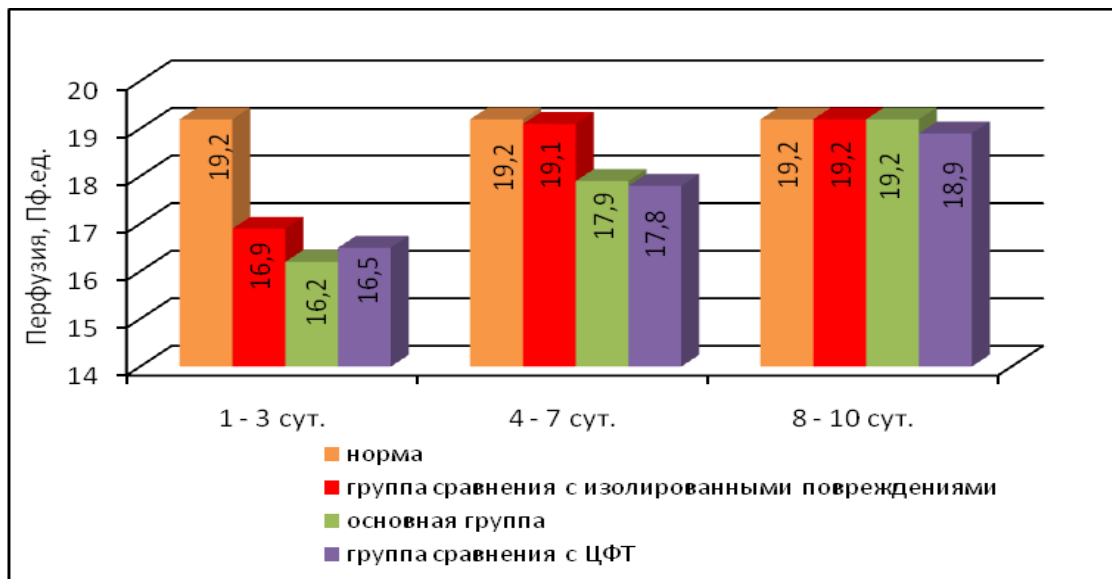


Рис. 22. Динамика восстановления перфузии у пациентов подгруппы А.

При анализе изменений концентрации кислорода в зонах травмы костей лицевого скелета у пациентов всех подгрупп диагностировалась грубая

депрессия снабжения травмированных тканей окислителем наиболее выраженная в первые 72 часа, но, с наименьшим снижением кислорода в группе сравнения у пострадавших с изолированной травмой костей лицевого скелета. В группе изолированными повреждениями показатель сатурации - 81,4%, а в основной и группе сравнения С 1: 60,11% и 67,7% соответственно, что показано графически на рис. 23.

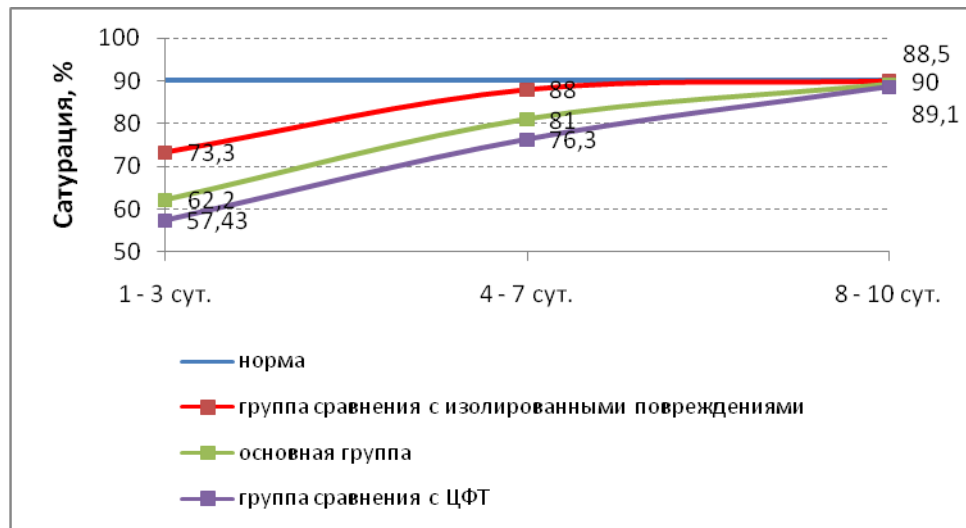


Рис. 23. Динамика восстановления сатурации в зонах повреждения.

Чрезвычайно важным диагностическим показателем, на наш взгляд, изменений микроциркуляции в зоне перелома костей лицевого скелета является скорость движения эритроцитов ( $V_r$ ). Снижение скорости движения эритроцитов регистрировалось у пациентов во всех группах в первые 72 часа, но в группе с изолированными повреждениями этот показатель был снижен значительно меньше (82,3 мм/с), чем в основной и группе сравнения (74,42 мм/с и 69,7мм/с), что, прямо и косвенно, доказывает ведущую роль изменений центральной регуляции (головного мозга) на механизмы микроциркуляции у пострадавших с ЦФТ. При дальнейшей регистрации - с 4-х суток наблюдалось восстановление показателей перфузии, сатурации и скорости движения эритроцитов, но наиболее интенсивно в группе с изолированными повреждениями (рис. 24).

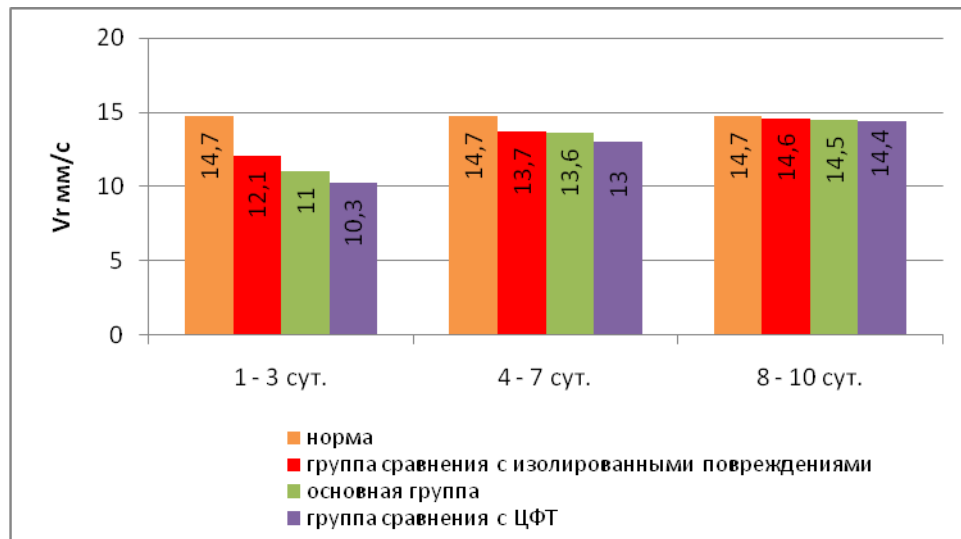


Рис. 24. Динамика восстановления скорости движения эритроцитов (Vr).

Таблица 11.

**Динамика перфузии и сатурации у пациентов основной группы (подгруппа Б) и группы сравнения по данным ЛДФ и ОТО**

Показатель	Норма	1 – 3 сутки			4 - 7 сутки			8 - 10 сутки		
		изолир. повр.	основн. группа	Группа сравн.	изолир. повр	основн. группа	группа сравн.	изолир. повр	основн. группа	Группа сравн.
<b>Перфузия</b>										
<b>М (Пф. ед)</b>	19,20±2,15	16,91±0,29	16,08±0,96	16,15±0,82	19,13±0,98	18,15±0,53	17,56±0,64	19,21±0,82	19,13±0,54	19,00±0,78
<b>Σ</b>	9,97±1,54	7,11±1,22	6,15±0,57	6,86±0,43	8,79±0,38	7,58±0,43	7,73±0,38	9,62±0,44	9,37±0,29	9,3±0,81
<b>Кv</b>	63,78±7,1	47,11±1,026	39,79±5,13	43,68±4,01	45,68±1,97	41,56±1,87	44,73±3,31	49,58±2,21	49,07±1,21	50,74±7,6
<b>Сатурация, %</b>	90,11±3,51	73,37±1,42	58,58±3,18	62,08±2,44	88,07±1,32	87,88±2,09	81,44±2,09	90,2±0,77	89,17±2,56	88,68±2,88
<b>Vr, (мм/с)</b>	14,78±1,79	12,17±0,36	10,25±0,39	10,34±0,81	13,69±0,36	13,164±0,52	13,06±0,71	14,63±0,49	14,34±0,59	17,76±0,49

Примечание:  $p < 0,01$  при сравнении показателей основной и группы сравнения

Данные представленные в таблице 11 свидетельствуют также о снижении перфузии, сатурации и скорости движения эритроцитов у пациентов с ЦФТ (подгруппа Б). В основной группе показатель перфузии снижается на 16,3%, в группе сравнения – на 14,1%. Восстановление показателей происходит менее интенсивно в сравнении с изолированными повреждениями (рис. 25).

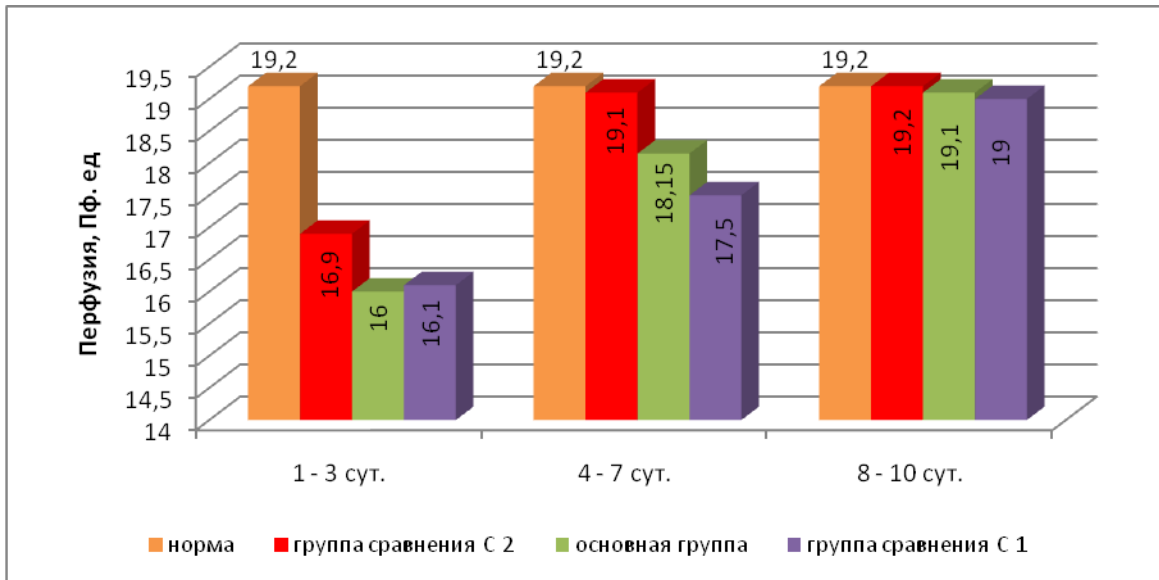


Рис. 25. Динамика восстановления перфузии в подгруппе Б обеих групп.

Показатели сатурации в первые трое суток снижены на 35% в основной группе и на 32% в группе сравнения. Более интенсивно этот показатель восстанавливается в основной группе (рис. 26).

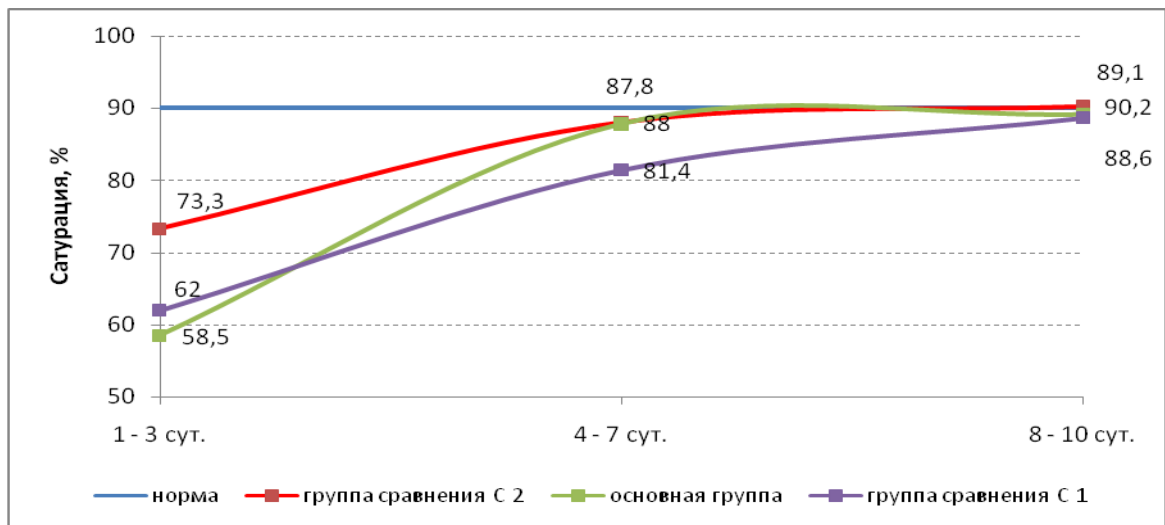


Рис. 26. Динамика восстановления сатурации в подгруппе Б в обеих группах.



Скорость движения эритроцитов в основной группе снижается до 10,25 (9,86 – 10,64) мм/с при первом измерении в основной группе и до 10,34 (9,53 – 11,15)мм/с в группе сравнения. Восстановление начинается с четвертых суток и достигает 97% от нормы к 8 – 10 суткам в основной группе, в группе сравнения этот показатель в данный период составляет 96,6% (рис.27).

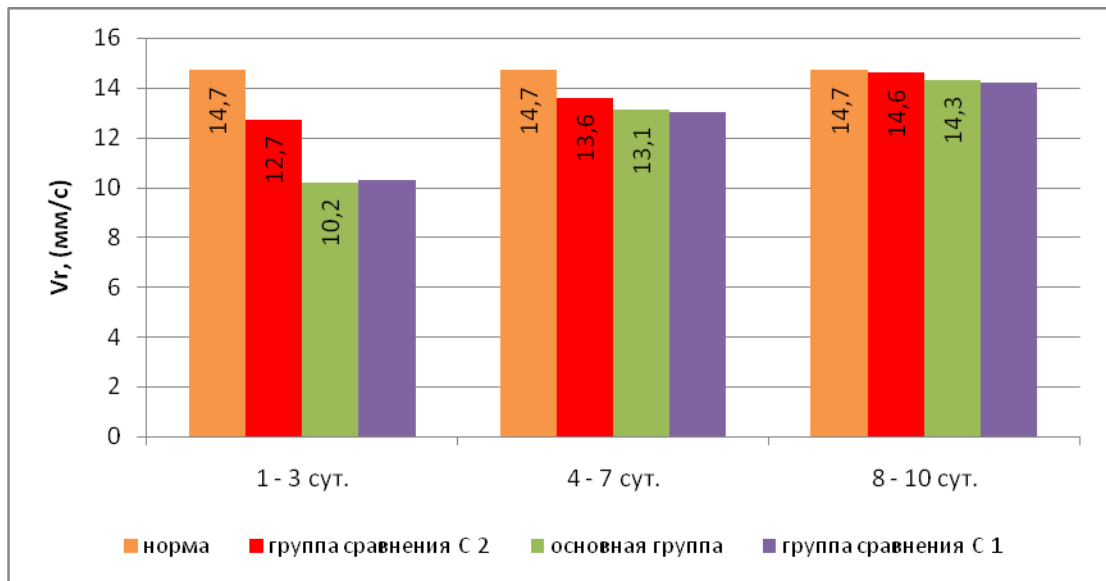


Рис. 27. Динамика восстановления скорости движения эритроцитов в подгруппе Б в обеих группах.

Таблица 12

**Динамика перфузии и сатурации у пациентов основной группы (подгруппы В и Г) и группы сравнения и группы с изолированными повреждениями по данным ЛДФ и ОТО**

Показатель	Норма	1- 3 сутки			4 -7 сутки			8 -10 сутки		
		изолир. повр	основн. группа	группа сравн.	изолир. повр	основн. группа	группа сравн.	изолир. повр	основн. группа	группа сравн.
Перфузия										
М (Пф. ед)	19,203±2,15	16,91±2,9	14,44±1,28	14,45±1,3	19,13±0,98	18,62±0,93	18,23±0,26	19,21±0,82	19,2±0,37	19,17±0,35

## Продолжение таблицы 12

<b>σ</b>	9,97±1,54	7,11±1,22	5,62±0,91	8,74±3,29	8,79±0,38	8,03±0,45	9,34±0,24	9,62±0,44	9,58±0,2	9,12±0,34
<b>Kv</b>	63,78±7,1	47,11±10,26	41,3±8,9	42,91±6,94	45,68±1,97	47,52±3,19	47,62±1,99	49,58±2,21	49,5±1,98	46,92±1,52
<b>Сатурация, %</b>	90,11±3,51	73,37±1,42	66,33±3,6	61,91±4,32	88,07±1,52	87,49±2,58	86,9±1,36	90,2±0,77	90,0±1,01	89,85±0,87
<b>Vr, мм/с</b>	14,78±1,79	12,17±0,36	9,79±0,24	10,26±2,93	13,69±0,36	13,37±1,15	13,29±0,22	14,63±0,49	14,62±0,5	14,57±0,27

Примечание:  $p < 0,05$  при сравнении показателей основной и группы сравнения

При анализе ЛДФ-грамм пациентов основной и контрольной групп (подгруппы В и Г) наблюдается аналогичная картина, как и в подгруппах А и Б. Показатели перфузии в основной и группе сравнения снижены до  $14,44 \pm 1,28$  Пф.ед. в основной группе и до  $14,45 \pm 1,3$  Пф.ед. в группе сравнения. К 4-м суткам этот показатель восстанавливается до  $18,23 \pm 0,26$  Пф.ед. у пациентов группы сравнения и  $18,62 \pm 0,93$  Пф.ед. К 8 – 10 суткам показатели перфузии в обеих группах достигают нормы –  $19,2$  Пф.ед. (рис. 28).

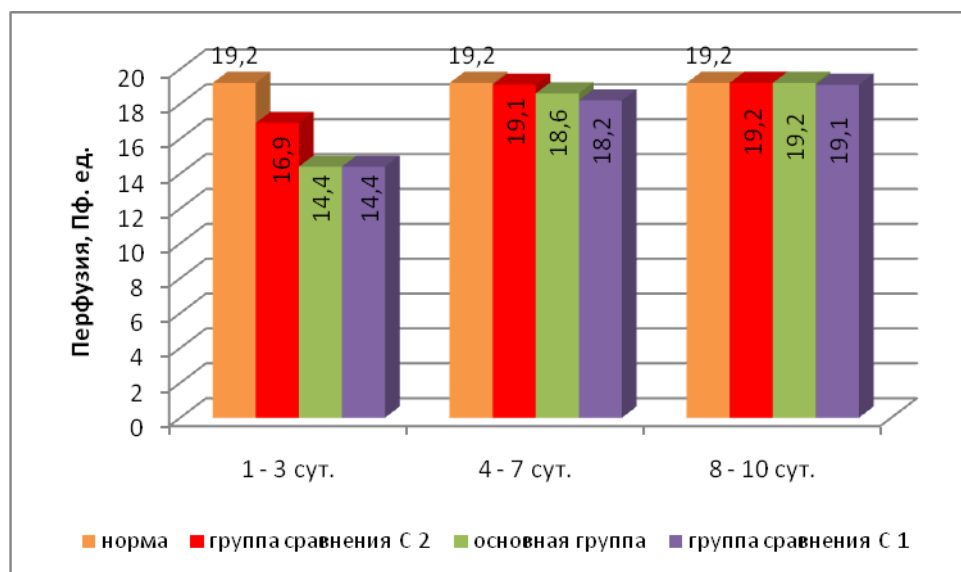


Рис. 28. Динамика восстановления перфузии в подгруппах В и Г в обеих группах.

Показатели сатурации при первом тестировании понижены до  $66,3 \pm 3,6$  % в основной группе и до  $61,91 \pm 4,32$  % в группе сравнения. К 8 -10 суткам уровень сатурации достигает норматива в обеих группах (рис. 29).

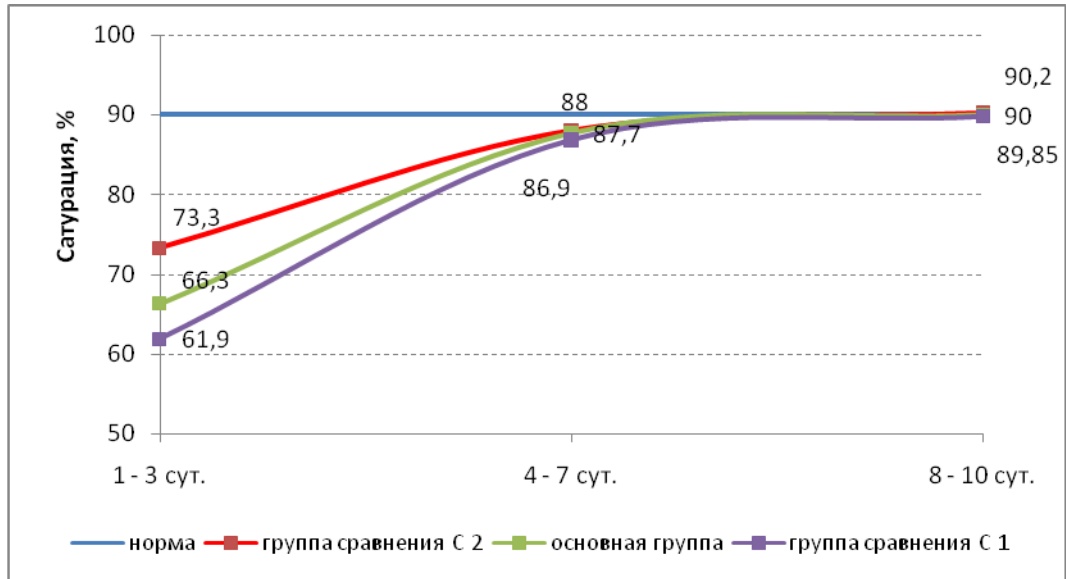


Рис. 29. Динамика восстановления сатурации в подгруппах В и Г в обеих группах.

При поступлении скорость движения эритроцитов была снижена на 34% в основной группе и 31% в группе сравнения, к 4 – 7 суткам этот показатель составлял 90,4% от нормы в основной группе и 89,9% в группе сравнения. К 8 – 10 суткам показатель приходил к своим оптимальным значениям –  $14,78 \pm 1,79$  мм/с. (рис. 30).

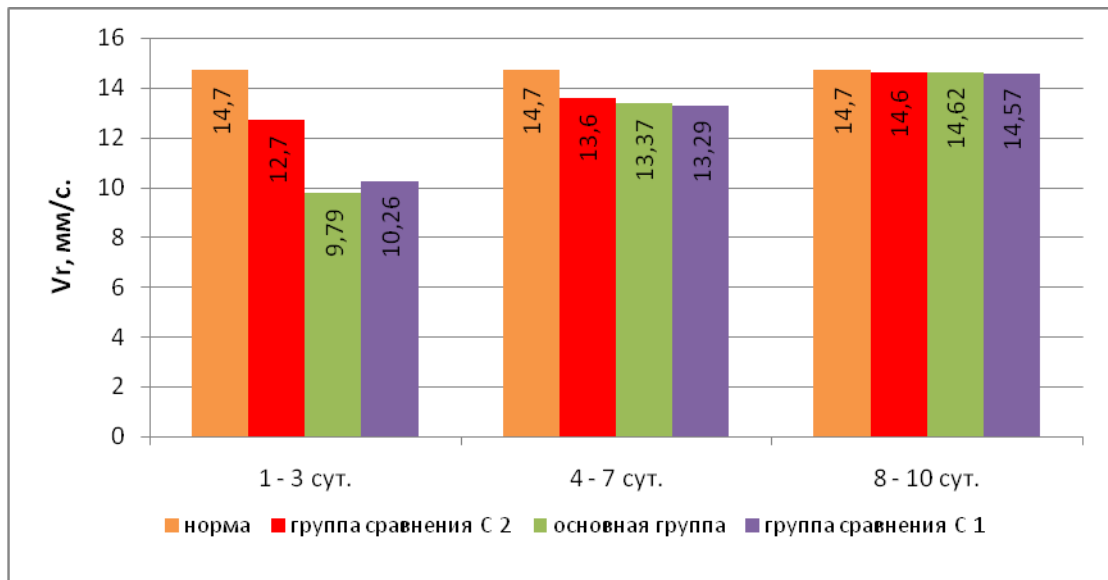


Рис. 30. Динамика восстановления скорости движения эритроцитов в подгруппах В и Г в обеих группах.

В проведенном исследовании динамика показателей перфузии, среднеквадратического отклонения и коэффициента вариации свидетельствовали о разнообразии патофизиологических микроциркуляторных нарушений в тканях, в зонах переломов костей лицевого скелета. Нарастание в первые трое суток с момента травмы отека в зоне повреждения, как правило, грубо изменяло микроциркуляторные процессы в зоне повреждения: снижалась скорость движения эритроцитов (менее 1 мм/сек), их количество, что подтверждалось значительным снижением перфузии, коэффициента вариации, изменением амплитудно-частотного спектра с зоны повреждения по ишемическому типу при вейвлет-анализе. Степень и длительность микроциркуляторных нарушений в 3 клинических подгруппах основной и группы сравнения разнообразны. При проведении исследования перфузии в зонах повреждения костей лицевого скелета мы были несколько удивлены выявлению более грубых и длительно протекающих изменений в микроциркуляторном звене в подгруппах А и Б (переломы нижней и средней зоны в сочетании с сотрясением головного мозга) в сравнении с подгруппами пациентов с

сочетанием переломов костей лицевого скелета и ушибами мозга легкой и средней степени (рис. 31).

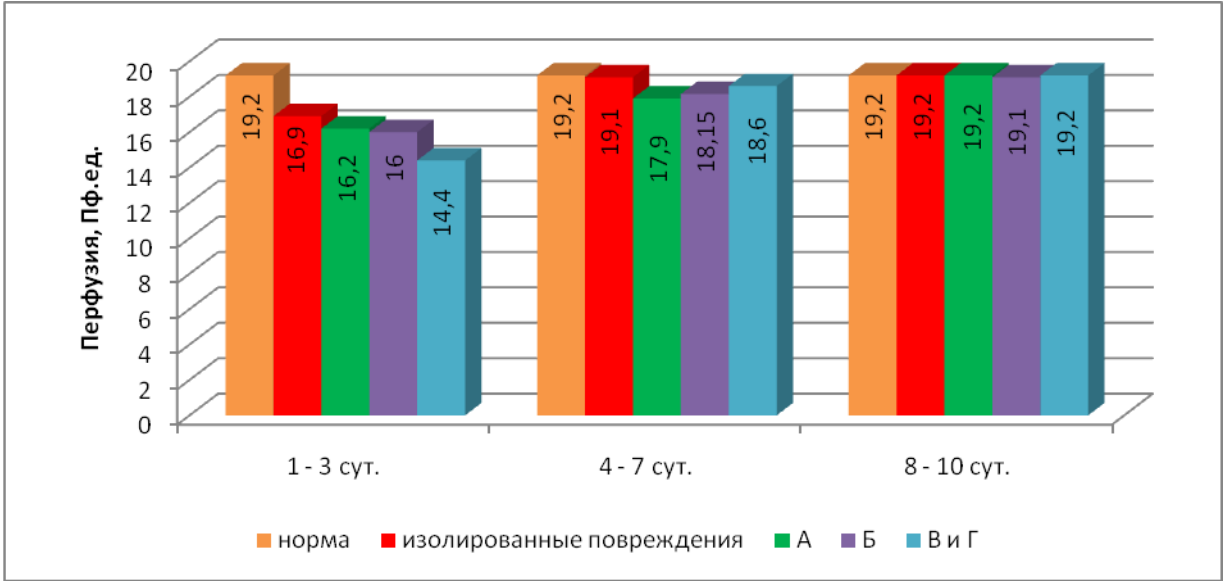


Рис. 31. Динамика восстановления перфузии в основной группе.

Вероятнее всего, более грубые микроциркуляторные расстройства в подгруппах А и Б основной и группы сравнения обусловлены нейрогенным стволовым влиянием, с изменением определенных частотно-амплитудных характеристик ЛДФ с более выраженным и длительным воздействием на регионарную микроциркуляцию при сотрясении головного мозга (рис. 32).

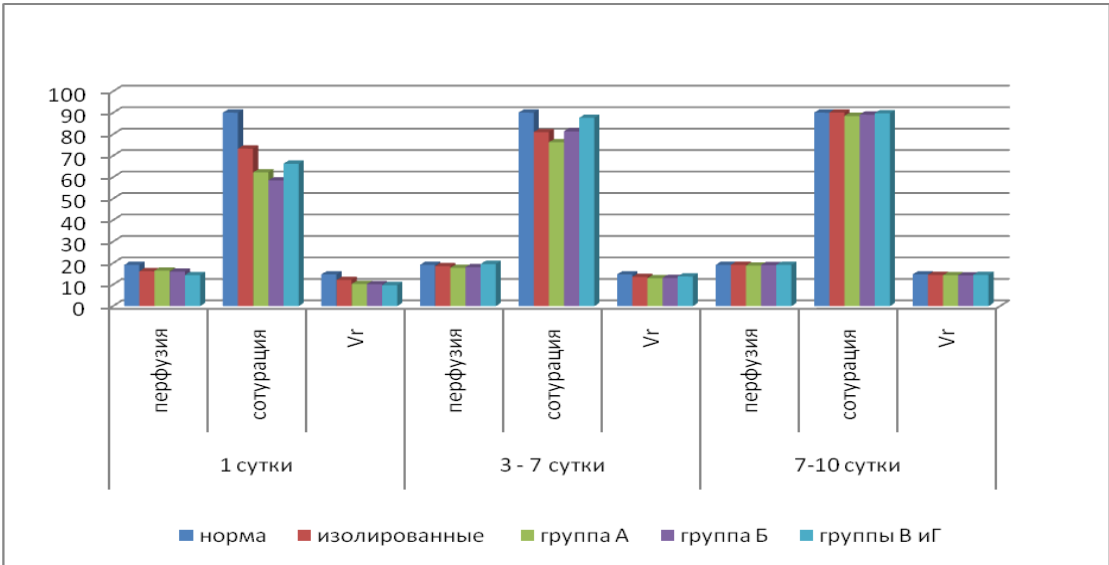


Рис. 32. Динамика восстановления показателей микроциркуляции в основной группе и в группе с изолированными повреждениями.

Логично предположить, что хирургическая агрессия, выполненная именно в период грубых микроциркуляторных нарушений (1-3 сутки после травмы) с регистрацией минимальных показателей сохранной перфузии и низкими значениями сатурации тканей, крайне неблагоприятно повлияет на процессы костной регенерации (замедленная консолидация, развитие раневой инфекции) и заживление мягких тканей в зоне операционного доступа. Вполне естественно, что хирургическое вмешательство, выполненное в хаотичном режиме, на фоне максимально выраженных микроциркуляторных нарушений в зоне переломов лицевого скелета еще более затрудняет скоростной режим эритроцитов и вполне естественно повышает степень циркуляторной гипоксии.

Таким образом, при ЛДФ - мониторинге показателей перфузии и сатурации в тканях зоны переломов выявлено, что в первые 3 суток при ЦФТ во всех подгруппах основной и группы сравнения прогрессивно снижаются перфузионные и оксиметрические показатели в зоне травмы, с последующим, дифференцированным по временным значениям для каждой клинической группы, восстановлением показателей микроциркуляции с регистрацией оптимальных характеристик с 4 по 10 день с момента травмы. Микроциркуляция в зоне остеосинтеза, выполненного в оптимальные сроки, кратковременно, до 3 суток, снижается не критически, с умеренной депрессией перфузии, но, практически без изменения сатурации (85-87%) с последующим восстановлением прежних характеристик перфузии тканей в течение ближайших 3-4 суток. Остеосинтез костей лицевого скелета, выполненный в период с максимально выраженными гипоксическими, микроциркуляторными изменениями в зоне перелома, крайне неблагоприятно влияет на восстановление перфузии и сатурации (восстановление  $V_r$  увеличивается в 2 раза).

Следовательно, нами было выявлено, что динамика снижения и восстановления перфузии, оксигенации в зонах костных повреждений в

каждой клинической группе имела свои особенности, выраженные во времени с момента травмы и сочетания с определенным видом черепно-мозговой травмы.

Не меньшее значение имеет выявленный факт, что динамика снижения перфузии и сатурации ткани в зоне повреждения с последующим восстановлением этих значений прямо коррелирует с выявленными периодами депрессии мозгового кровотока. Сроки и темп восстановления нормальных РЭГ-показателей мозгового кровотока, его ауторегуляции в группах пострадавших прямо коррелируют с периодами и интенсивностью организации микроциркуляции в зонах переломов костей лицевого скелета.

### 3.3. Результаты мониторинга значений цитокинов у пациентов обеих групп в остром периоде цереброфациальной травмы

Наиважнейшей функцией цитокинового каскада в иммунной иерархической системе является обеспечение согласованного гармоничного действия иммунной, эндокринной и нервной систем в ответ на стресс (механический, воспалительный) [3,24,57]. Именно поэтому, динамика цитокинового профиля у пациентов ЦФТ наиболее тонко и достоверно, на наш взгляд, отражает общебиологический ответ организма на травму.

В проводимом исследовании особое внимание мы уделяли мониторингу цитокинового статуса, его провоспалительного и воспалительного звеньев: ИЛ-6, ИЛ-8, ИЛ-10 и ФНО, как наиболее знаковых интерлейкинов, отражающих реакцию иммунной системы на цереброфациальную травму [61]. Лабораторное тестирование проводилось по методике ИФА, набором Вектор-Бест, с забором крови у 30 (по 15 пациентов основной и группы сравнения) в 1, 3, 7 и 10 сутки. Динамика цитокинов при ЦФТ представлена в таблице 13 и на рисунке 40.

Таблица 13

### Динамика концентрации цитокинов у пациентов обеих групп

	Норма	основная группа				группа сравнения			
		1-сут	3-сут	7-сут	10-сут	1-сут	3-сут	7-сут	10-сут
<b>ИЛ-6,</b> пг/мл	0-10	17,38±	6,94±	5,43±	4,75±	20,62±	10,30±1, 34	7,89±	6,64±
		1,6	0,85	0,55	0,56	2,14		0,98	0,86
<b>ИЛ-8,</b> пг/мл	0-10	38,59±	28,73±	38,56±	34,78±	30,34±	20,22±9, 72	32,72±	19,77±
		8,08	8,13	5,95	5,62	10,60		8,60	4,92
<b>ИЛ-10,</b> пг/мл	0-31	3,44±	4,36±	5,90±	5,67±	5,98±	7,19±1,0 7	15,83±	14,59±
		0,23	0,99	1,39	1,51	1,39		2,14	2,47
<b>ФНО,</b> пг/мл	0-6	2,25±	4,29±	6,54±	5,81±	2,72±	4,86±	7,16±	7,61±
		0,45	2,01	2,6	2,81	0,26		0,71	1,22

Примечание:  $p < 0,05$  при сравнении показателей основной и группы сравнения

При динамическом исследовании ИЛ нами выявлено вполне естественное повышение ИЛ-6 в первые сутки с момента травмы у пациентов обеих групп, что соответствует закону общебиологической стресс-реакции, с последующим снижением этого показателя к третьим суткам. Кроме того выявлены наиболее высокие цифры концентрации ИЛ-8 были у пациентов с повреждением средней зоны лица и множественными повреждениями костей лицевого скелета.

При анализе цитокинограмм нами созданы и проанализированы два основных цитокиновых профиля у пациентов с ЦФТ. **Первый** – без развития осложнений и **второй** цитокиновый профиль: воспалительный, с последующим клиническим развитием воспалительных осложнений.



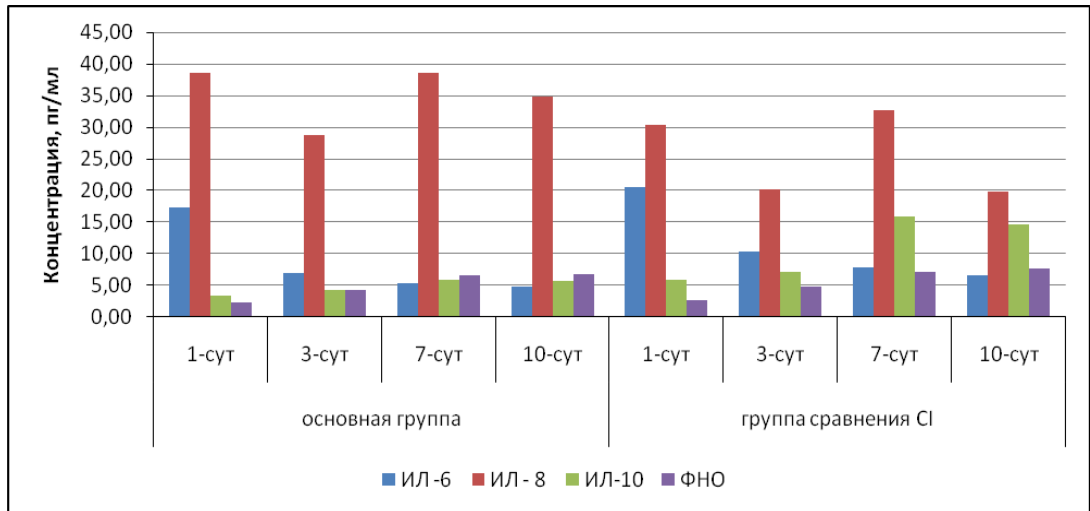


Рис. 33. Динамика цитокинового статуса у пациентов обеих групп.

При анализе динамики цитокинового статуса во всех группах выявлено значительное увеличение в циркулирующей крови в первые сутки ИЛ-6 с нормализацией значений к третьим суткам в 87% случаев. В 13 % случаев при ЦФТ нормализации показателей ИЛ-6 к 5-7 суткам не происходило (значения более 10 пг/л), что нами расценивалось как неблагоприятный фактор - вероятный индикатор развития возможных инфекционных осложнений (рис. 34).

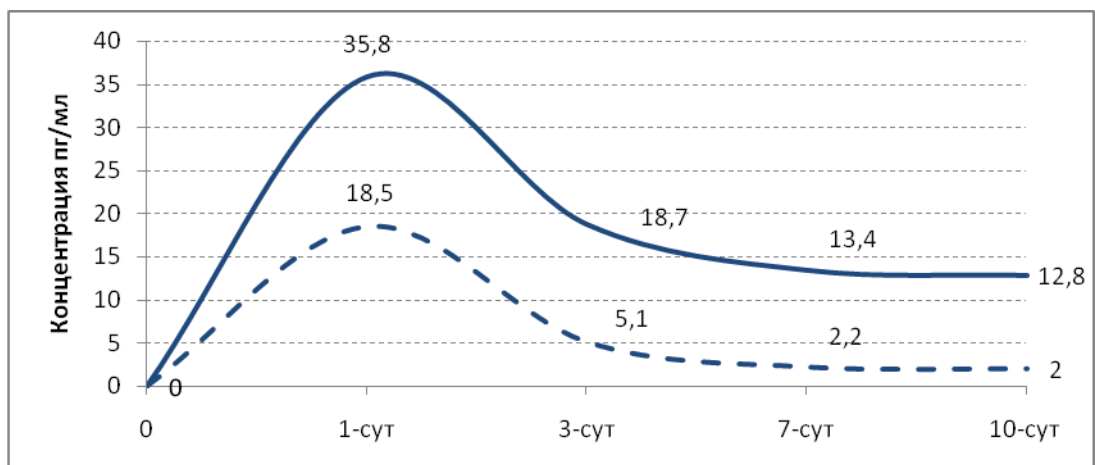


Рис. 34. Динамика концентрации ИЛ-6 при осложненном и неосложненном течении травмы.

При ретроспективном анализе лабораторных случаев длительного этапа высоких титров ИЛ-6 с клиническими случаями воспалительных осложнений корреляция достигала 90%. Иллюстрацией индикаторного значения ИЛ-6 являются клинические случаи пациентов С., 26 лет и М., 47 лет.

Клинический пример 1 – пациент Г. 1995 года рождения, поступил в приемное отделение 20.10.2012 с жалобами на боль в местах ушибов, нарушение прикуса, головокружение, головную боль, тошноту. Из анамнеза – травма накануне вечером (около 10 часов назад) был избит неизвестными. Осмотрен нейрохирургом, челюстно-лицевым хирургом. При осмотре – конфигурация лица нарушена за счет посттравматического отека мягких тканей. На коже гематомы, открывание рта затруднено, при пальпации определяется подвижность и крепитация отломков в ментальном отделе слева, угла справа. Глазные щели  $D = S$ , зрачки одинаковые, фотореакция живая, горизонтальный нистагм, движения в полном объеме, чувствительных нарушений нет, сухожильные рефлексы  $D = S$ , в позе Ромберга не устойчив, пальценосовая проба – мимопопадание справа. Произведена рентгенография черепа в двух проекциях, нижней челюсти в трех проекциях. Диагноз – перелом нижней челюсти, сотрясение головного мозга.

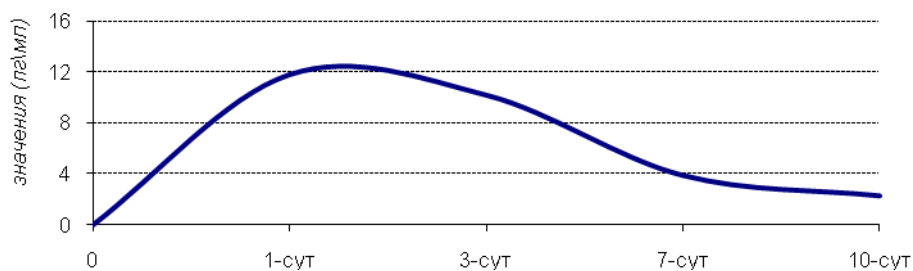


Рис. 35. Динамика ИЛ-6 у пациента Г. подгруппы А (Сотрясение головного мозга с переломом нижней челюсти).

Клинический пример 2 – пациент Д. 1980 года рождения. Поступил в приемное отделение 24.12.2012 с жалобами на головокружение, тошноту, боль в местах ушибов. При поступлении осмотрен челюстно-лицевым хирургом, нейрохирургом, Лор-врачом. При осмотре – конфигурация лица нарушена за счет посттравматического отека мягких тканей. На коже ссадины гематомы, открывание рта затруднено, при пальпации определяется подвижность и крепитация отломков верхней челюсти по нижнеглазничному краю, спинке носа, скулоальвеолярному гребню. Фотореакция вялая, горизонтальный установочный нистагм, движения в полном объеме, сухожильные рефлексy D > S, в позе Ромберга не устойчив, ПНП – удовлетворительно. Произведена рентгенография черепа в двух проекциях, придаточных пазух носа, костей носа. Диагноз – перелом верхней челюсти, ушиб головного мозга

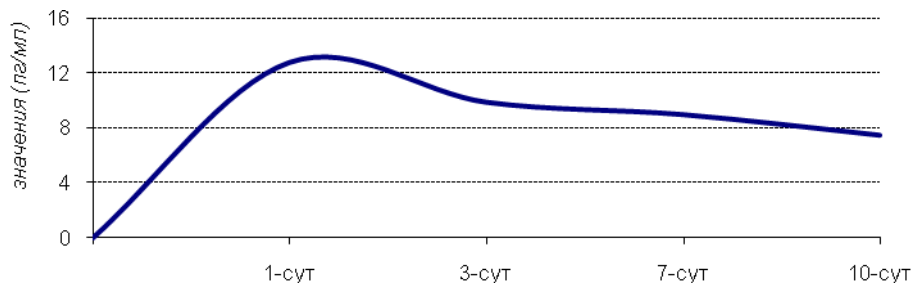


Рис. 36. Динамика ИЛ-6 у пациента группы В (Ушиб головного мозга с переломом верхней челюсти).

Наиболее клинически значимой оказалось исследование динамики изменений значений ИЛ-8. На первом этапе, в первые 3 суток, динамика концентраций ИЛ-8 аналогична изменениям ИЛ-6. В проведенном исследовании мы наблюдали быстрое увеличение ИЛ-8 в течение первых 24 часов с момента травмы с максимальными значениями ИЛ-8 через 12 часов

после травмы с последующей нормализацией значений в течении 3 суток, что было характерно для неосложненного течения ЦФТ. В ситуации, если сохранялись высокие титры ИЛ-8 более 4-5 суток, имеющего провоспалительный «характер» и встретившейся у 4 пациентов каждой группе с последующим неблагоприятным клиническим исходом. Поэтому в данных случаях ИЛ-8 мы рассматривали как неблагоприятный индикатор в развитии инфекционных осложнений. При ретроспективном анализе цитокинограмм с повышением титров ИЛ-8 на 4-5 сутки во всех случаях мы наблюдали осложненное течение ЦФТ с развитием у пациентов замедленной консолидации или остеомиелита (рис. 36).

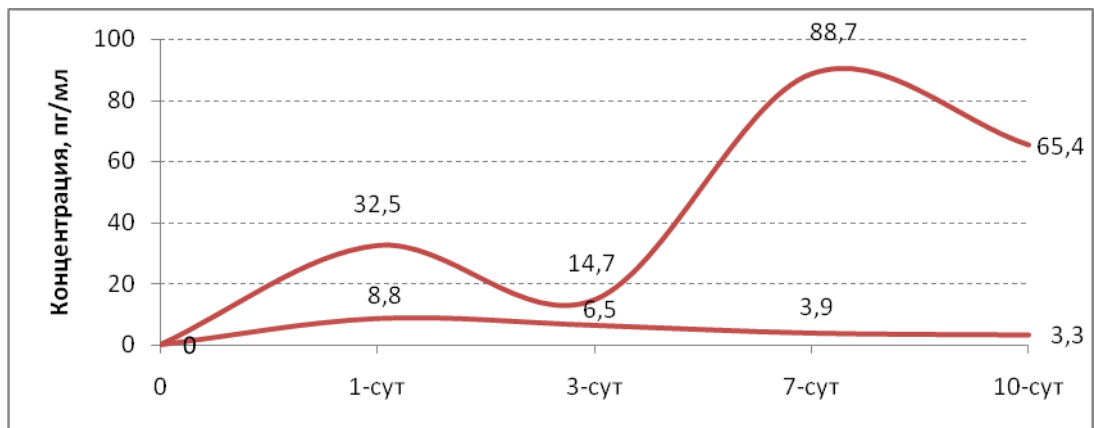


Рис. 36 Динамика концентрации ИЛ-8 при осложненном и неосложненном течении травмы.

Мониторинг ИЛ-10 в нашем исследовании оказался наиболее показательным индикатором развития воспалительных осложнений. По мнению большинства современных отечественных и зарубежных исследователей, только при тяжелой травме происходит значительное увеличение ИЛ-10 [50,57] (рис 37).

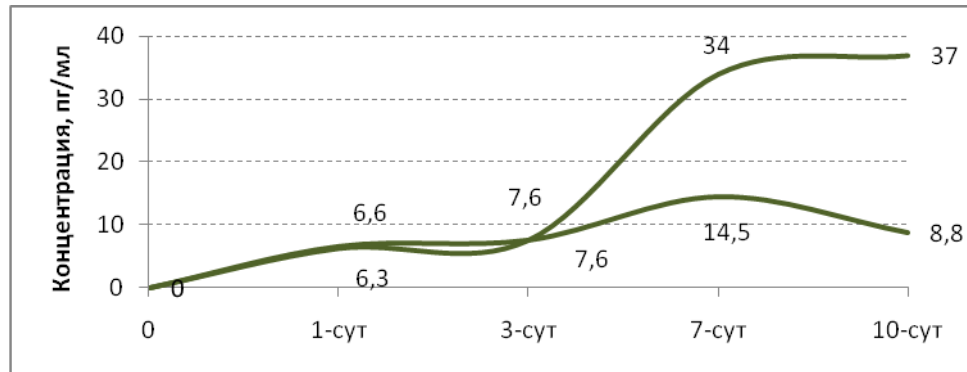


Рис. 37. Динамика концентрации ИЛ-10 при осложненном и неосложненном течении травмы

В нашем исследовании только в 2 случаях каждой группы наблюдались максимально допустимые значения ИЛ-10 на 10 сутки (более 31 пг/мл), что наблюдалось у пациентов с длительными высокими цифрами ИЛ-8 (рис. 38).

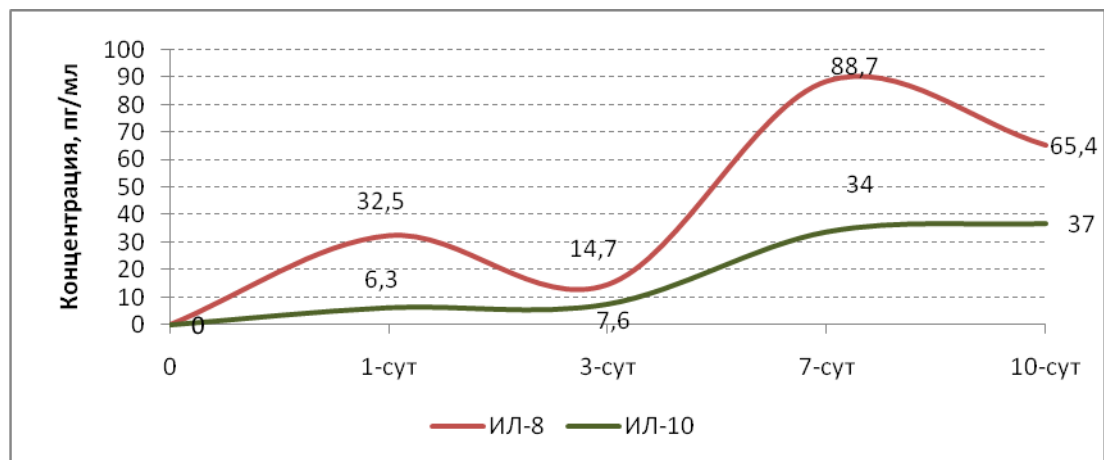


Рис. 38. «Типичная» динамика концентрации ИЛ-8 и ИЛ-10 при развитии осложнений.

Не менее важное диагностическое значение в исследовании имело динамическое исследование ФНО. При неосложненном течении травматической болезни, по-мнению современных исследователей [50], не наблюдается существенных изменений концентрации ФНО. В проведенном нами исследовании рост концентрации ФНО мы наблюдали с 4-5 суток у 6

пациентов с ЦФТ (всех групп) с максимальными цифрами ФНО к 10 суткам, значения которых превышали нормальные в 3-4 раза (0-6 пг/л) (рис.39).

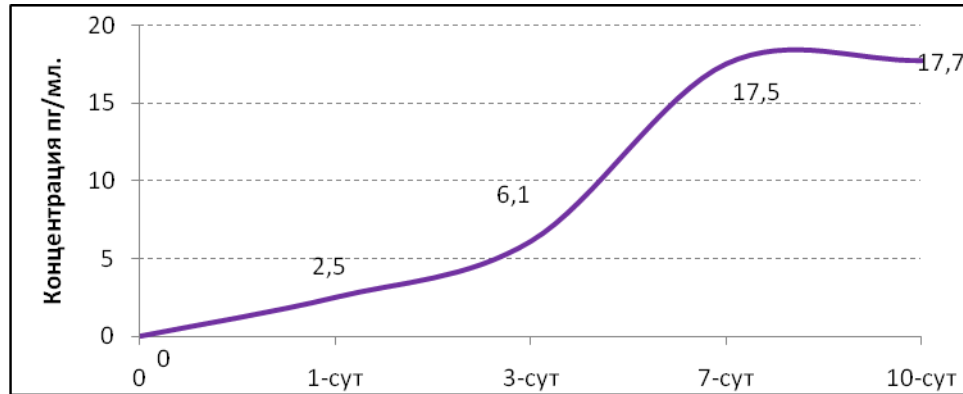


Рис. 39. Динамика концентрации ФНО при развитии воспалительных осложнений.

По-мнению исследователей, повышение концентрации ФНО после 4 суток течения травматической болезни (в нашем случае ЦФТ) является неблагоприятным прогностическим индикатором и должно насторожить клиницистов в изменении (усилении) терапии и углублении диагностики (поиска) очага раневой инфекции в виде местной, висцеральной или генерализованной формы. Вполне естественно, проведенные оперативные вмешательства при прогрессирующих цифрах ФНО имеют более высокий риск развития осложнений, как местных, висцеральных и генерализованных. В нашем исследовании рост титров ФНО с 4 суток и выполнение на этом фоне операций у пострадавших группы сравнения в 97,8% случаев привело к развитию ранних и поздних осложнений (нагноение мягких тканей - 6%, остеомиелит - 9%, замедленная консолидация - 12%) (рис. 40).

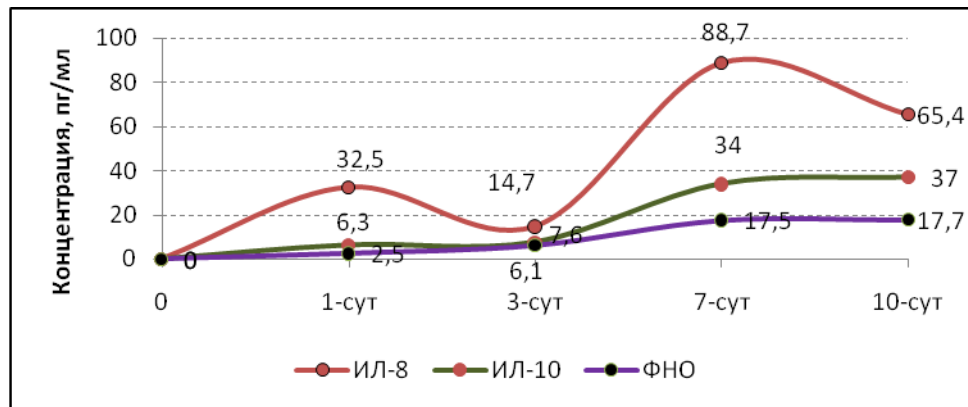


Рис. 40. Динамика концентрации ИЛ-8, 10, ФНО при развитии осложнений.

У 7 пациентов основной группы, при повышении концентрации ФНО с 3-4 суток, оперативное лечение было отсрочено, проводилась антибактериальная и противовоспалительная терапия, что позволило исключить развитие осложнений в ближайшем и отдаленном периодах.

Таким образом, мониторинг цитокинового статуса у пациентов с церебрально-фациальными травмами в остром периоде ЦФТ (ИЛ-6,8,10, ФНО) имеет важное клиническое прогностическое и диагностическое значение. Значимое увеличение концентраций провоспалительных цитокинов ИЛ-6,8 в первые сутки травматической болезни подчеркивают адекватный ответ иммунной системы на механическую травму с последующим восстановлением баланса и нормализацией показателей к 3-4 суткам. Развитие дисбаланса в иммунном ответе мы наблюдали в 6 (9 %) случаях, что выражалось в высоких концентрациях ИЛ-10 и ФНО с клиническим развитием инфекционных осложнений (замедленная консолидация, остеомиелит) во всех случаях.

Следовательно, роль мониторинга провоспалительных и воспалительных цитокинов для клиницистов чрезвычайно велика. В доклинической (лабораторной) стадии развивающегося (прогнозируемого) осложнения диагностика прогрессирующего увеличения ИЛ-10 и ФНО

является достоверным индикатором развивающегося инфекционного с 4-х суток осложнения и руководством к действиям клиницисту: усиление, либо изменение антибактериальной, противовоспалительной терапии, воздержание от оперативного лечения до нормализации показателей ИЛ-10 и ФНО.

## Р Е З Ю М Е

Исследование пациентов с цереброфациальными повреждениями с включением клинических, нейрофизиологических и иммунологических исследований позволило объективизировать периоды, вызванные сочетанной цереброфациальной травмой, определить системные изменения мозгового кровотока, коррелирующие с нарушениями локального кровотока в зонах переломов костей лицевого скелета. Динамическое исследование концентраций провоспалительных и противовоспалительных интерлейкинов в течение 10 суток у пострадавших с ЦФТ, в совокупности с клиническими и нейрофизиологическими данными, позволило изменить рутинную лечебную тактику и оптимизировать сроки и объём хирургической агрессии у пострадавших во всех клинических группах ЦФТ.



## **ГЛАВА 4. Сравнительный анализ ближайших и отдаленных результатов лечения пациентов обеих групп. Алгоритм хирургической тактики при цереброфациальных повреждениях**

### **4.1. Динамика общемозговых расстройств у пациентов исследуемых групп**

Оценка неврологического статуса пациентов с цереброфациальной травмой проводилась при поступлении, на 3,7,10 сутки. Необходимо отметить, что сбор анамнеза у пострадавших при поступлении, как правило, был затруднен по причине психо-эмоционального возбуждения при алкогольном опьянении пациентов (49%), а также при нарушении сознания у пациентов с черепно-мозговой травмой. Особое внимание нами уделялось факту потери сознания, которое отмечалось в 97% случаев пациентов основной и групп сравнения. Основные жалобы при поступлении у пациентов обеих групп отображены в табл. № 14

Таблица 14

Общемозговая симптоматика у пациентов обеих групп в исследовании

Жалобы	Основная группа	Группа сравнения С1
Головная боль	60 (96,7%)	65 (98,5%)
Головокружение	55 (88,7%)	58 (87,8%)
Тошнота	40 (64,5%)	42 (63,6%)
Рвота	25 (40,3%)	28 (42,2%)
Факт потери сознания	61 (97%)	64 (96,8%)

Алгический синдром у пациентов с ЦФТ обусловлен двумя факторами – наличием черепно-мозговой травмы, а также травмой костей лицевого скелета. При ЦФТ боль в лицевом скелете часто маскировала головную боль, обусловленную ЧМТ, и при этом пациент не мог указать отчетливо локализацию боли.

Жалобы на боль в местах ушибов предъявляли практически 100% пациентов. Тошнота и рвота при сочетанной травме также обусловлена двумя причинами: кровотечением из зон повреждения лицевого скелета через ротоглотку и носовые пути (в 22,5% случаев), а также и повышением внутричерепного давления при травме головного мозга.

Динамика регресса общемозговых расстройств в основной группе отображена на рисунке 41.

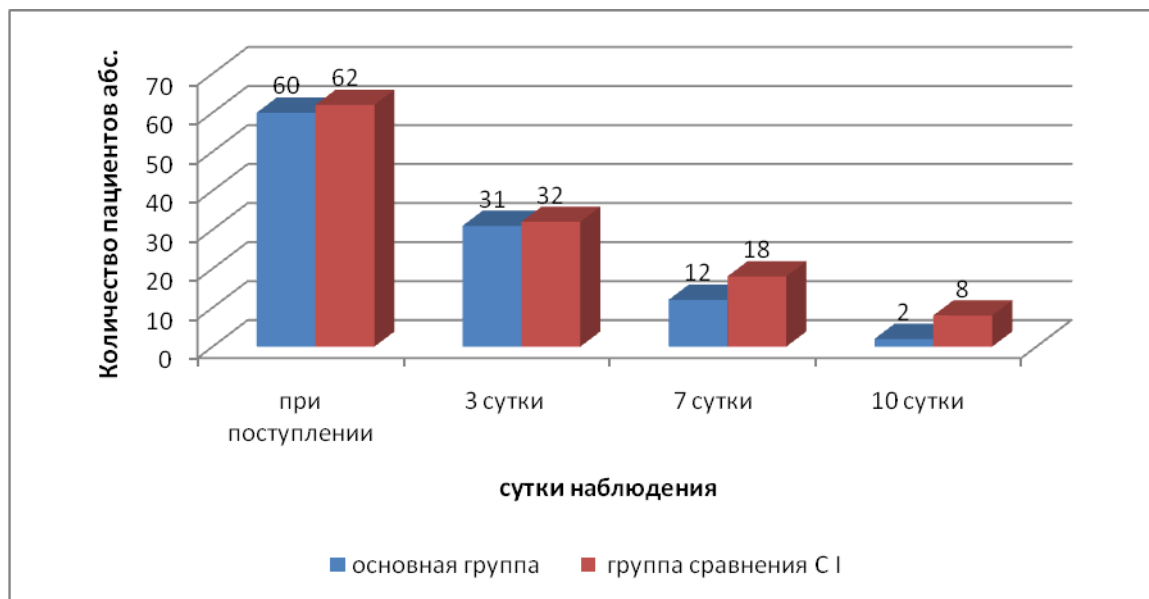


Рис. 41. Динамика общемозговых расстройств у пациентов обеих групп

На рисунке 41 представлена динамика общемозговых расстройств, где на 3 сутки у 50% пациентов регрессировали жалобы на головную боль, тошноту, головокружение. Как правило, это пациенты группы А (повреждение нижней зоны с сотрясением головного мозга), жалобы на головную боль сохранялись у второй половины обследуемых – это пациенты групп Б, В, Г (с повреждением средней зоны лица и сотрясение головного мозга, либо пациенты с ушибом головного мозга) и частично пациенты группы А. В этот период пациентам с регрессом общемозговых расстройств производилась закрытая репозиция отломков. К 7 суткам в 70,1% случаев отмечался практически полный регресс общемозговой симптоматики. На 10 сутки

общемозговая симптоматика сохранялась только у 2 - х (3,2%) пациентов группы Г (повреждение средней зоны лица и ушибом головного мозга). В группе сравнения у 8(12,4%) пострадавших сохранялась общемозговая симптоматика на 8- 10 сутки, в связи с неадекватностью принятой тактики лечения.

При оценке очаговых расстройств (дисфункция черепно-мозговых нервов) обращали внимание на такие симптомы как птоз, нистагм, диплопию, симметрию носогубных складок, статокординаторные нарушения. Динамика очаговых расстройств представлены в таблице 15.

Таблица 15

Транзиторные (очаговые стволые) расстройства у пациентов обеих групп.

Жалобы	Основная группа	Группа сравнения С1
Птоз верхнего века	17 (26,5%)	15 (23,4%)
Диплопия	9 (14,51%)	11 (16,66%)
Сглаженность носогубной складки	10 (15,6%)	12 (18,7%)
Нистагм	38 (61,29%)	43 (65,15%)
Статокординаторные нарушения	33 (53,22%)	35 (53,02%)

Птоз верхнего века, являющийся классическим симптомом дисфункции (недостаточности) III пары ЧМН, в ситуациях с ЦФТ не расценивался нами как истинный очаговый симптом, так как при травмах костей лицевого скелета и мягких тканей лица всегда наблюдался выраженный отек мягких тканей. Точно также как и птоз, сглаженность носогубной складки не расценивался нами истинным признаком повреждения лицевого нерва в первые 3-е суток в связи с выраженным посттравматическим отеком. Диплопия на момент поступления наблюдалась у пациентов групп Б, В и Д в 14 -16% случаев. Диплопия в данном случае также объяснялась следующими

причинами – раздражением глазодвигательных нервов (III, IV, VI пар ЧМН), либо механическим сдавлением мышц глазного яблока отломками стенок орбиты или её гематомами. Вышеперечисленные симптомы считали истинными очаговыми только при их сохранении при динамическом наблюдении за пациентами в течение 3-10 суток с момента травмы.

#### 4.2 Хирургические методы лечения пациентов обеих групп

Всем пациентам обеих групп при поступлении в обязательном порядке проводилась временная иммобилизация отломков костей лицевого скелета ортопедическими конструкциями (бимаксилярное шинирование по Рауэру) под местной анестезией. Закрытая репозиция отломков откладывалась до регресса общемозговой симптоматики до 2-3 суток в связи с большой вероятностью развития гипертензионного церебрального синдрома, сопровождающегося общемозговой симптоматикой. После уменьшения жалоб на головную боль и тошноту проводилась закрытая ручная репозиция отломков с фиксацией межчелюстными резиновыми тягами. После проведения рентгенографии, КТ принималось решение о методике оперативного лечения, его сроках и объеме. Тактика у пациентов основной и группы сравнения различалась. Пациентам основной группы оперативное лечение проводилось с учетом данных мониторинга мозгового кровообращения, показателей ЛДФ (микроциркуляции) и концентрации прогностически важных интерлейкинов. Пациенты группы сравнения были оперированы хаотично, без учета столь важных объективных показателей.

Пациенты с повреждениями нижней челюсти оперированы по классической методике, с фиксацией отломков по Малышеву, или минипластинами. Доступ осуществлялся из разреза в подчелюстной области с соответствующей стороны, по ходу операции проводился хирургический гемостаз. Отломки скелетировались, осуществлялась ручная репозиция отломков. Фиксация осуществлялась двумя П-образными скобами,

введенными внутрикостно по нижнему краю и по наружной кортикальной пластинке, а дополнительная компрессия осуществлялась 8-образным КОСТНЫМ ШВОМ.

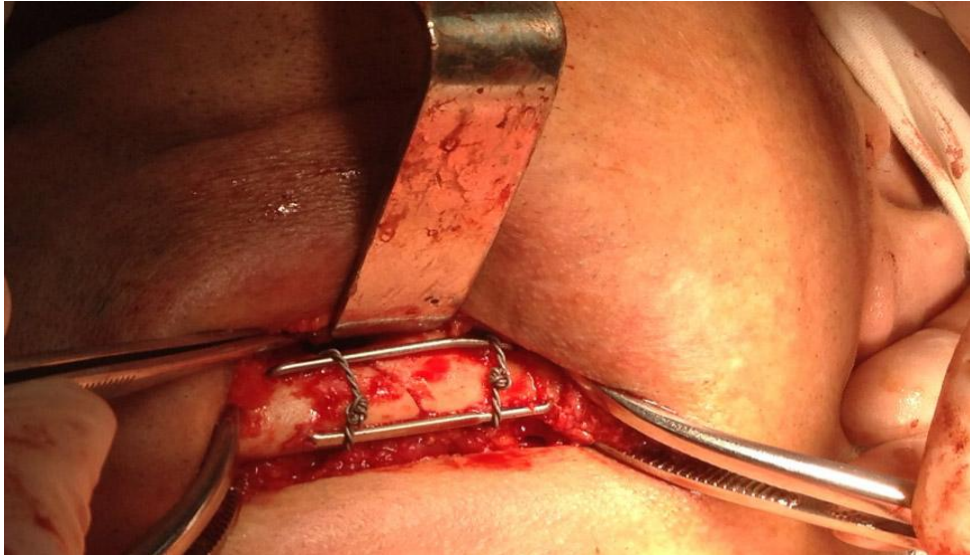

Рис. 42. Остеосинтез по Малышеву

На рисунке 42 интраоперационное фото фиксации перелома тела нижней челюсти по Малышеву (две П-образные скобы и 8-образный костный шов). При остеосинтезе на костными минипластинами, доступ и репозиция осуществляется аналогичным образом, фиксация производилась на костными минипластинами (рис. 43).

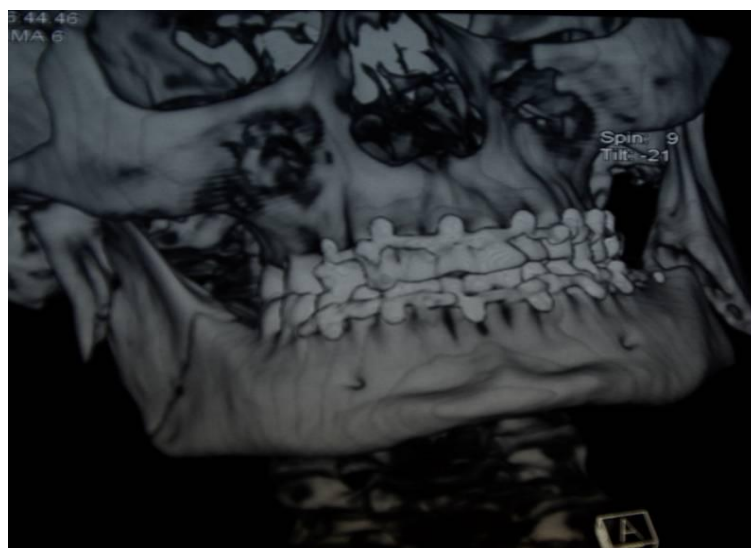

Рис. 43. Тройной двусторонний перелом нижней челюсти.

На рис. 43 компьютерная томография пациента С. (основная группа, подгруппа А) перелом ветви, угла нижней челюсти справа, перелом угла нижней челюсти слева. После закрытой репозиции сохраняется выраженное смещение отломков.

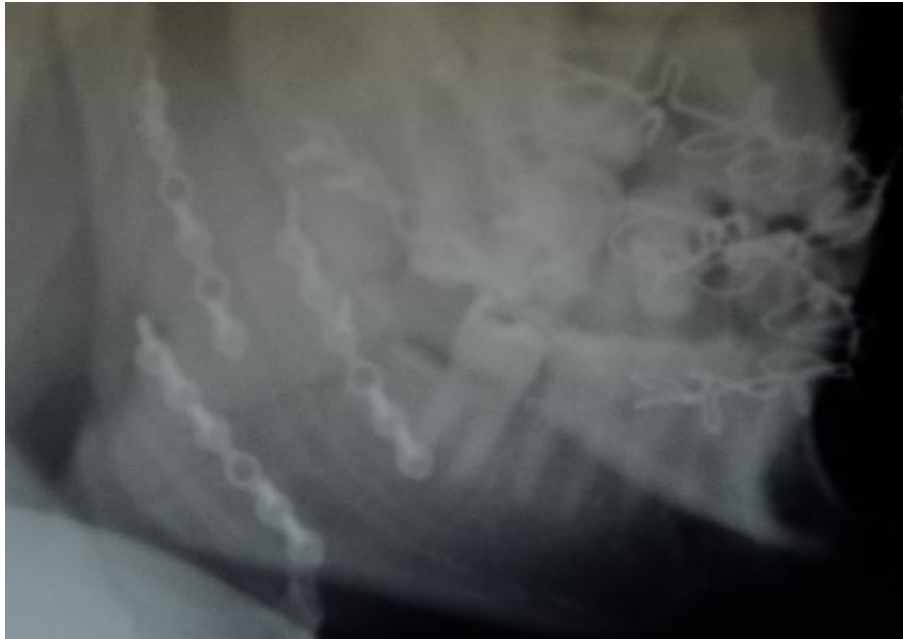

Рис. 44. Рентген-контроль: 1 – е сутки после операции

Тот же пациент на следующий день после остеосинтеза накостными минипластинами. Смещение устранено, отломки в контакте, компрессия удовлетворительная, прикус восстановлен.

Пациентам с переломами средней зоны лица была проведена репозиция и накостный остеосинтез минипластинами. Доступы к линиям перелома осуществляются из разрезов в лобной области, по нижнему веку, по переходной складке верхней челюсти с соответствующей стороны, либо с двух сторон. При оскольчатых переломах производился доступ из бикоронарного разреза.

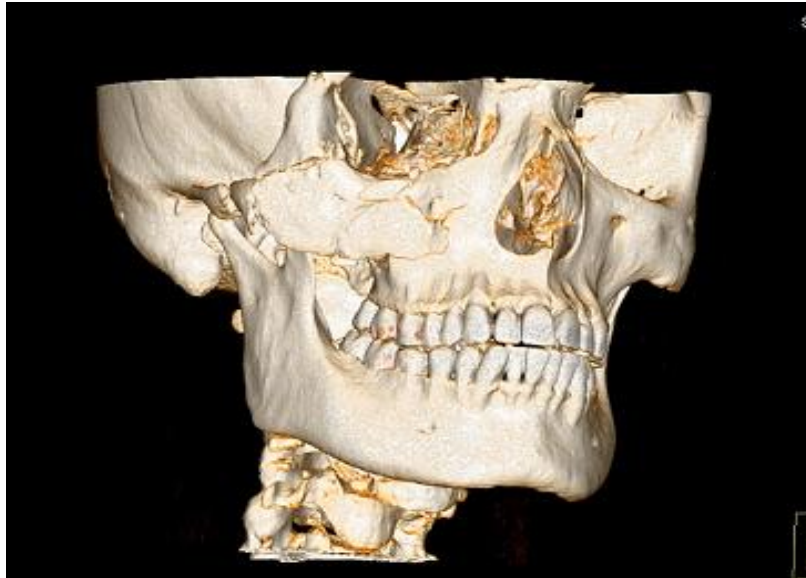

Рис. 45. Оскольчатый перелом правой скуловой кости.

На рис. 45 представлена КТ пациентки В. с оскольчатым переломом скулоорбитального комплекса – линии перелома проходят через скуловую дугу, скулолобный шов, скулоальвеолярный гребень, нижний край орбиты, переднюю стенку верхнечелюстной пазухи. В данных случаях отломки скелетировались, проводилась ревизия верхнечелюстных пазух с удалением свободнолежащих мелких отломков и сгустков крови. Фиксация осуществлялась минипластинами по скулолобному, нижнему глазничному скулоальвеолярному швам и вдоль грушевидного отверстия (рис. 46).

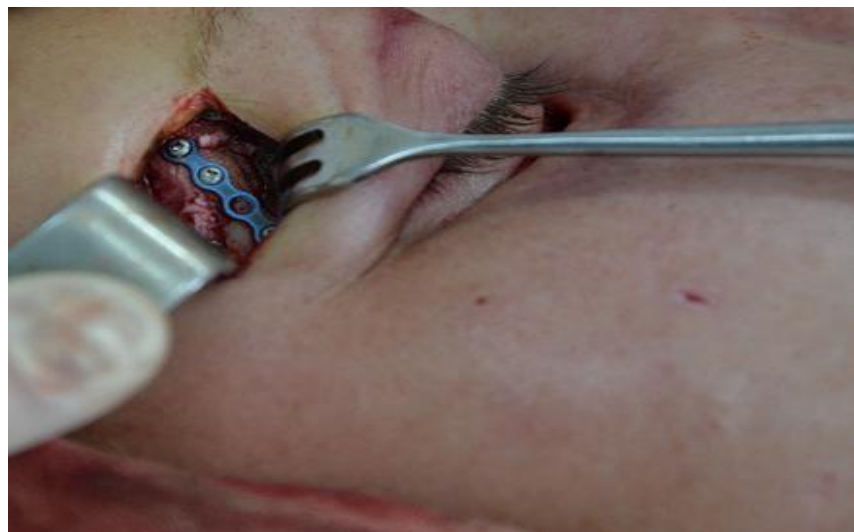

Рис. 46. Фиксация отломков минипластиной по скулолобному шву.

На рис. 46 интраоперационное фото пациентки, отломки репонированы и фиксированы накостной минипластиной вдоль скулолобного шва.

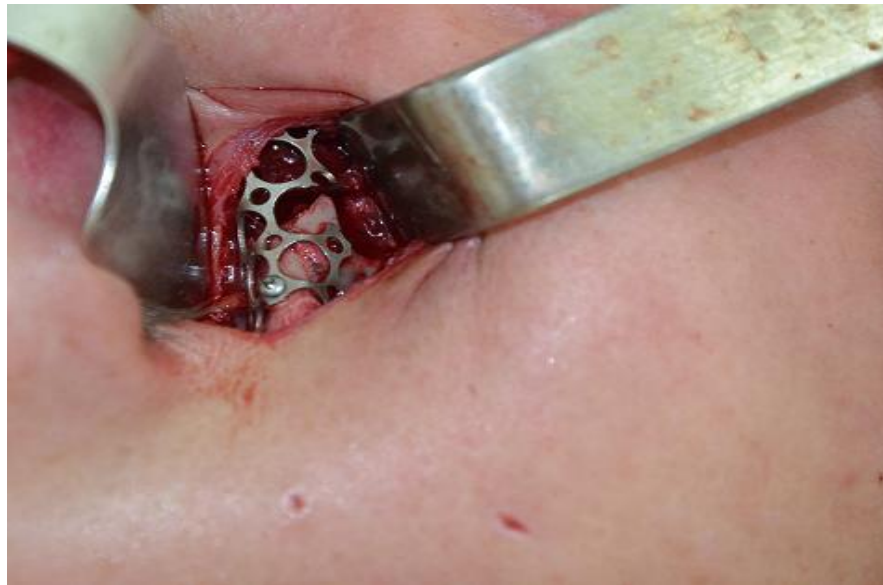

Рис. 47. Фиксация минипластиной по нижнеглазничному краю.

Отломки по нижнеглазничному краю репонированы, фиксированы накостной минипластиной. По нижнеглазничному краю дефект замещен титановой сеткой. При клиническом и рентгенологическом подозрении на травму нижней стенки орбиты проводилась её ревизия и при необходимости её пластика титановой сеткой.

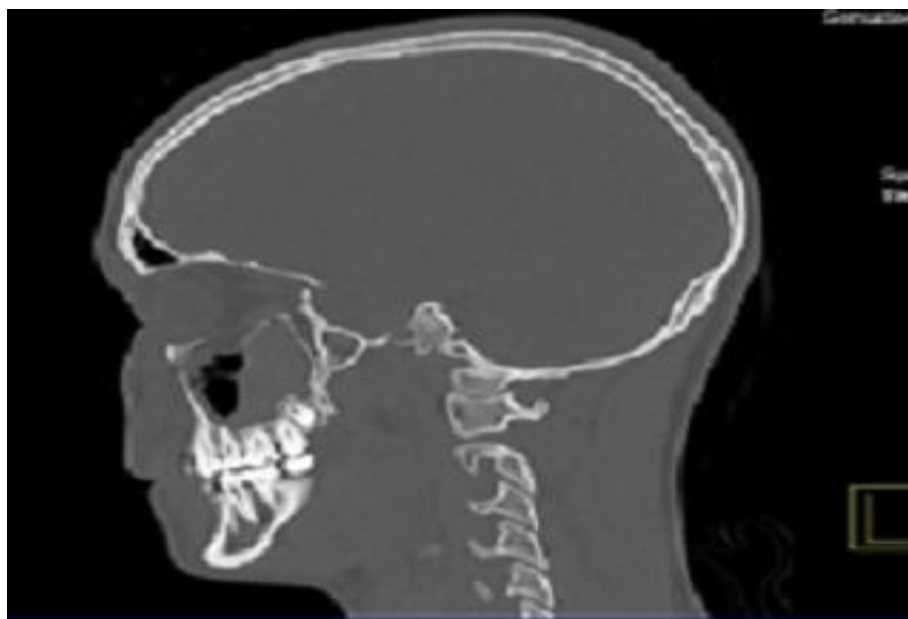

Рис. 48. Рентгенологическая картина перелома нижней стенки орбиты.



На рис. 48 КТ пациента М. – дефект нижней стенки орбиты, смещение отломков в верхнечелюстную пазуху, гемосинус, содержимое орбиты пролабирует в пазуху.

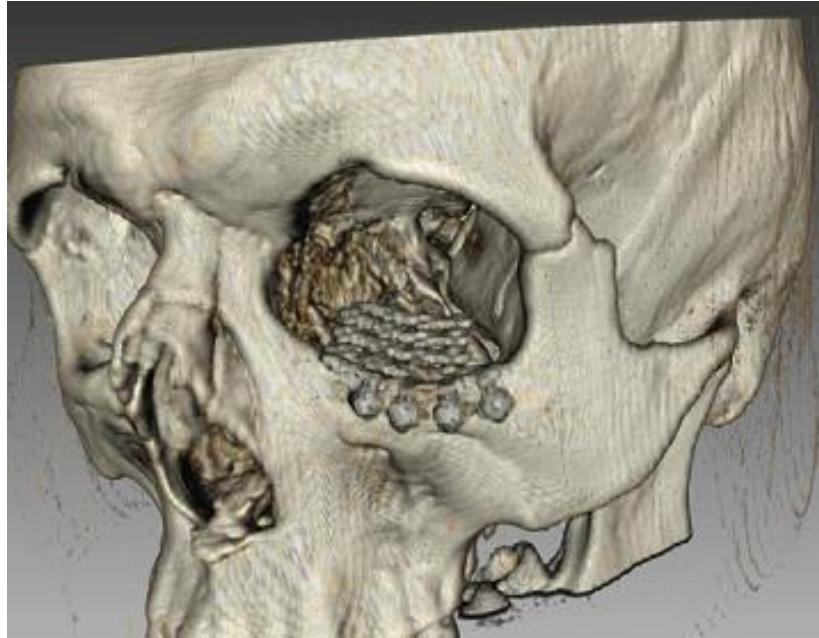


Рис. 49. Контрольная КТ после пластики нижней стенки орбиты.

Контрольная КТ того же пациента после пластики нижней стенки орбиты. Восстановлена анатомия орбиты, дефект замещен титановой сеткой, смещение содержимого глазницы устранено.

4.3. Рентгенографические результаты лечения пациентов обеих групп в ближайшем и отдаленном периодах.

Для сравнения результатов лечения пациентов основной и группы сравнения проанализированы случаи различными методами – ортопедо-хирургическим, остеосинтезом по Малышеву, остеосинтезом минипластинами через месяц, три месяца, полгода.

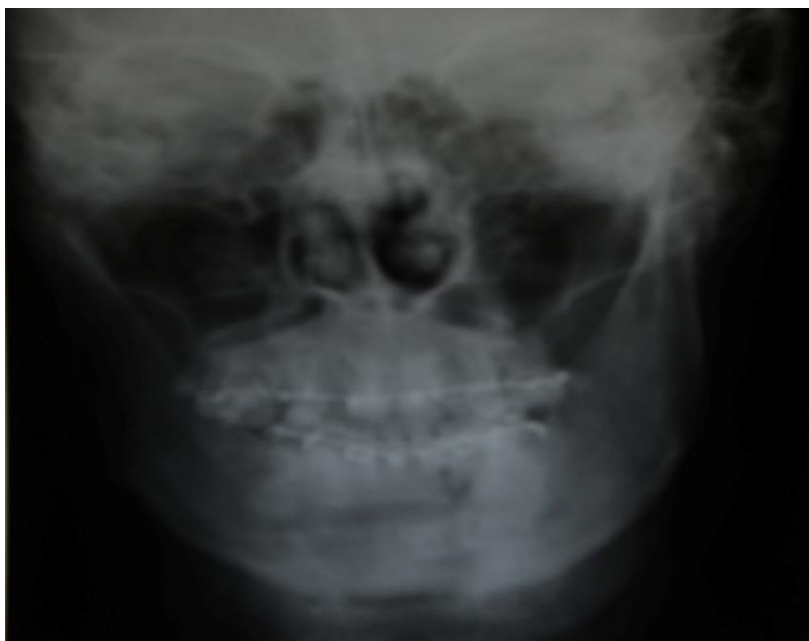


Рис. 50. Исход лечения при ортопедо-хирургическом методе.

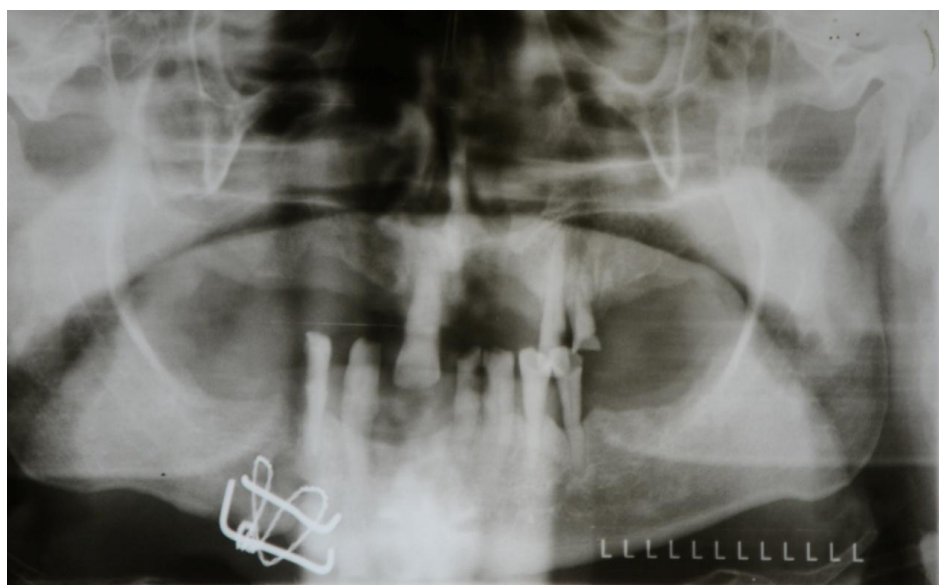


Рис. 51. Исход лечения при остеосинтезе спицами и костным швом (по Малышеву). Рентген контроль: 1-е сутки после операции.

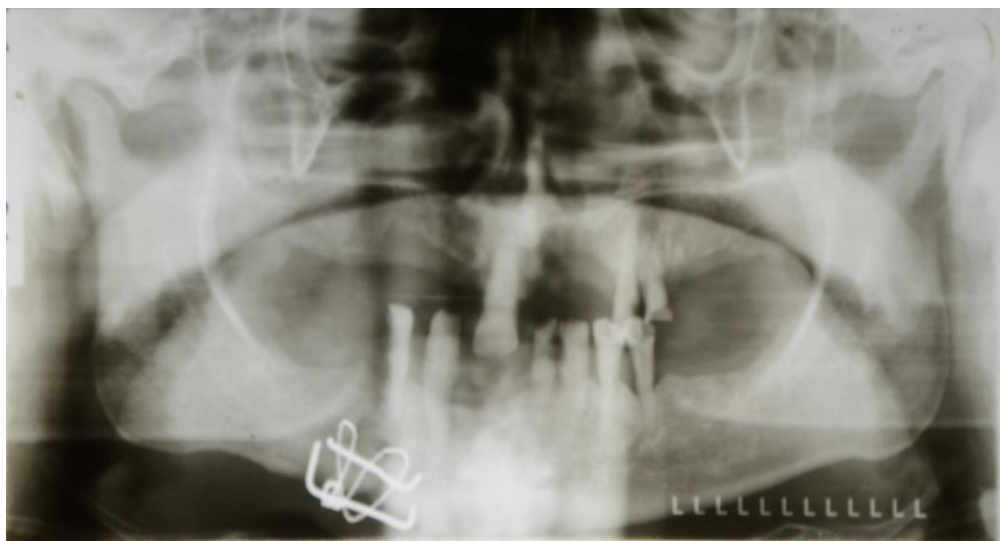

Рис. 52. Контрольная рентгенография через месяц после операции. Отмечаются признаки замедленной консолидации – линия перелома с нечеткими границами, очаги остеопороза вокруг металлоконструкции, признаков формирования костной мозоли нет.

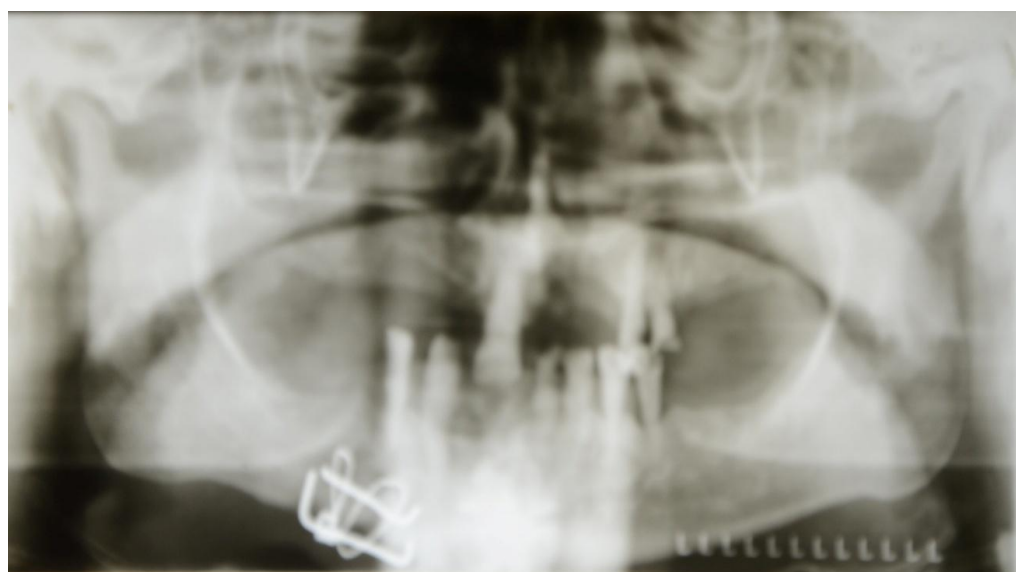


Рис. 53. Контрольная рентгенография через 3 месяца после операции. Признаков формирования костной мозоли нет, определяются секвестры с четкой демаркационной зоной.

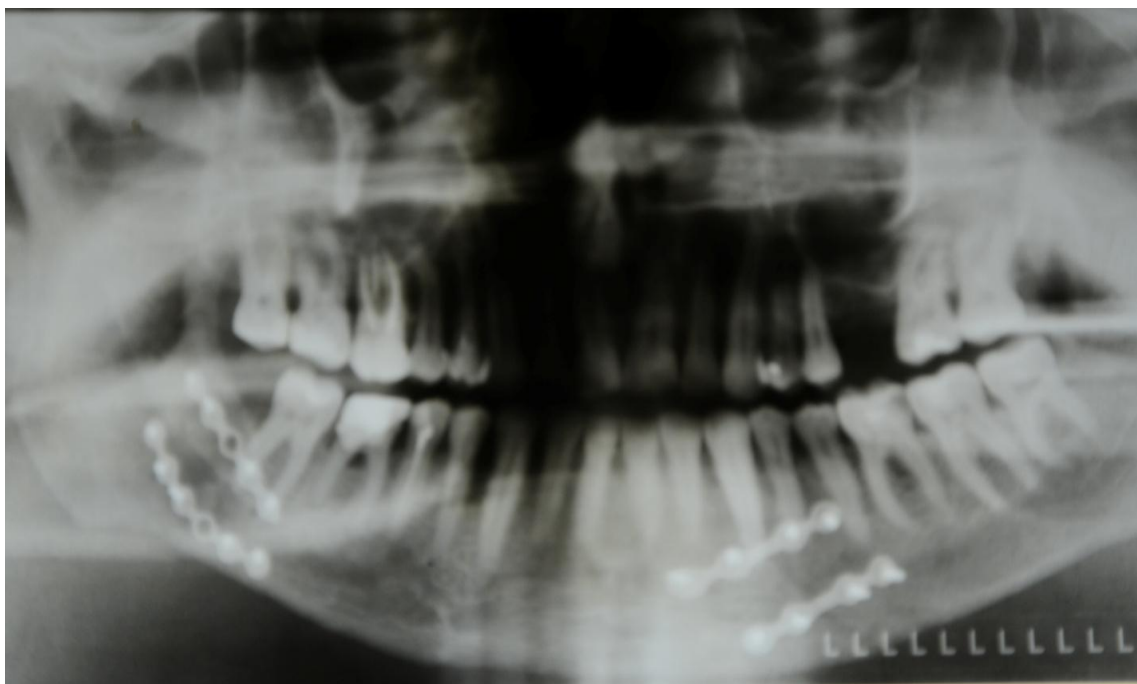

Рис. 54. Рентгенография: 1 – е сутки после операции.

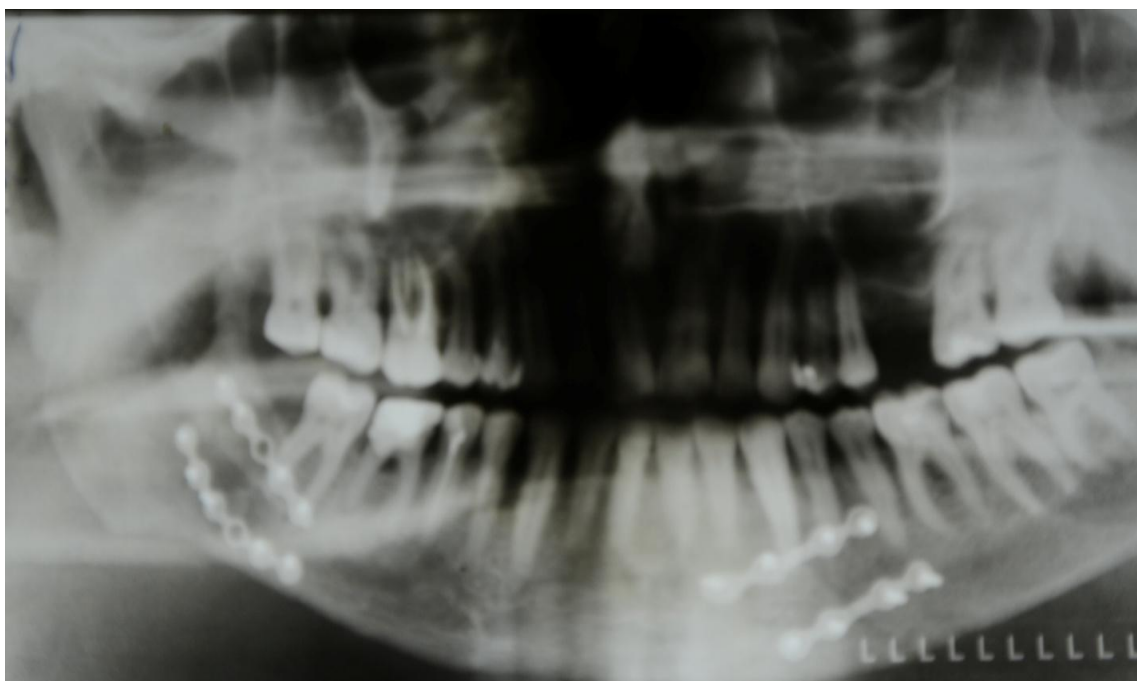

Рис. 55. Замедленная консолидация (рентгенконтроль через месяц после операции)

На рис.55 рентгенография пациента Б., прооперированного по поводу двустороннего перелома нижней челюсти, через один месяц после операции с клиническими признаками замедленной консолидации, сохраняется линия перелома с нечеткими границами.

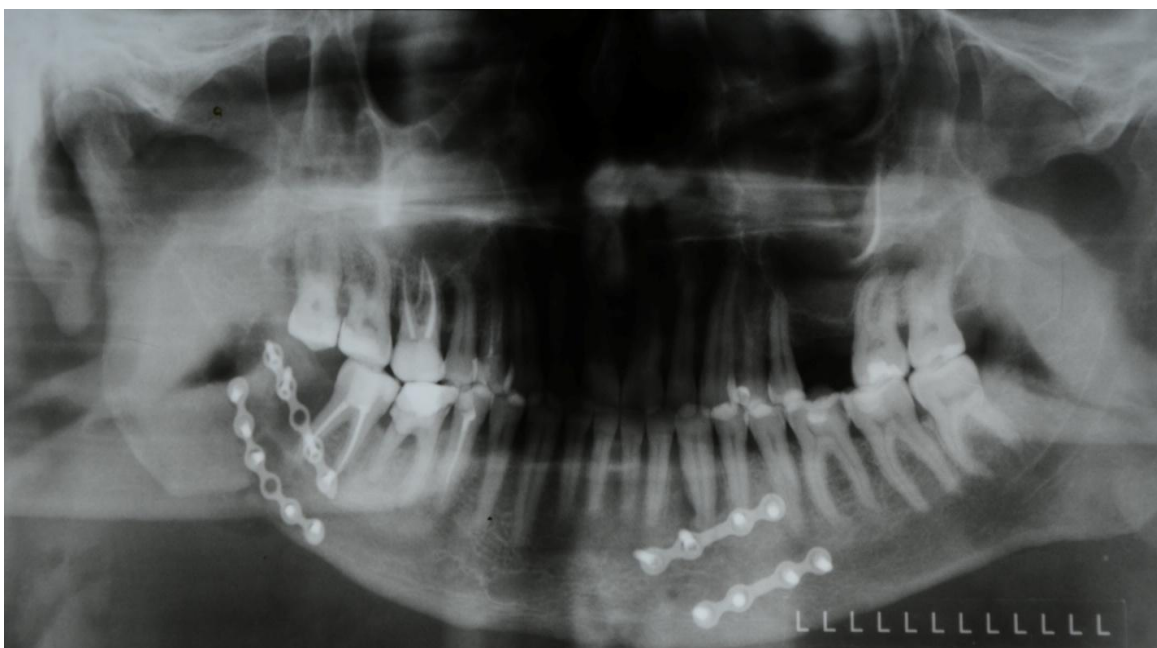

Рис. 56. Посттравматический остеомиелит (формирование секвестров), через 3 месяца после операции.

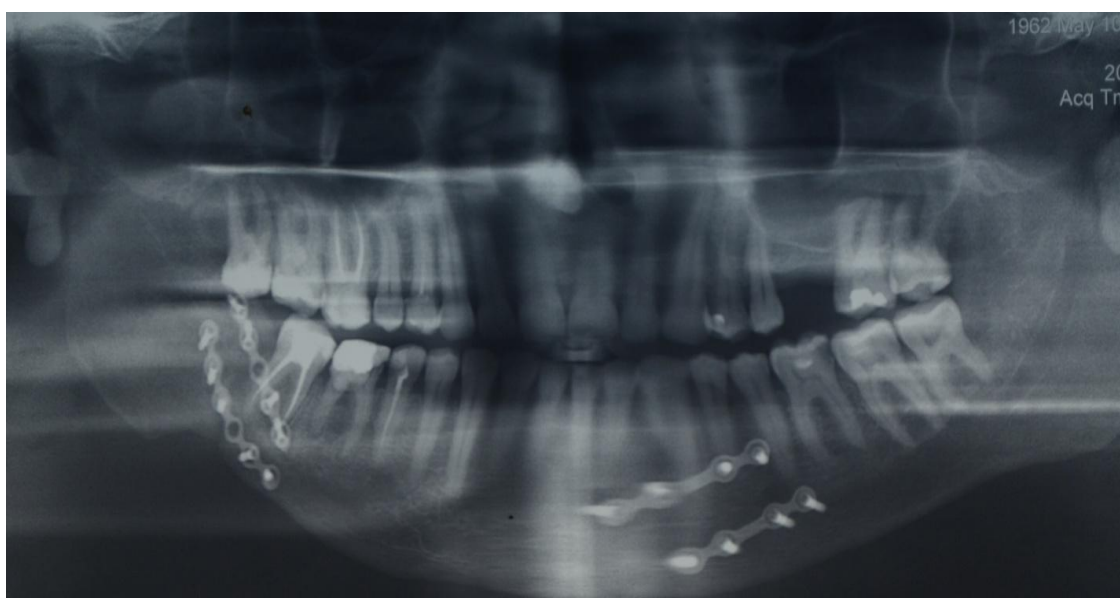


Рис. 57. Исход лечения через 6 месяцев после операции.

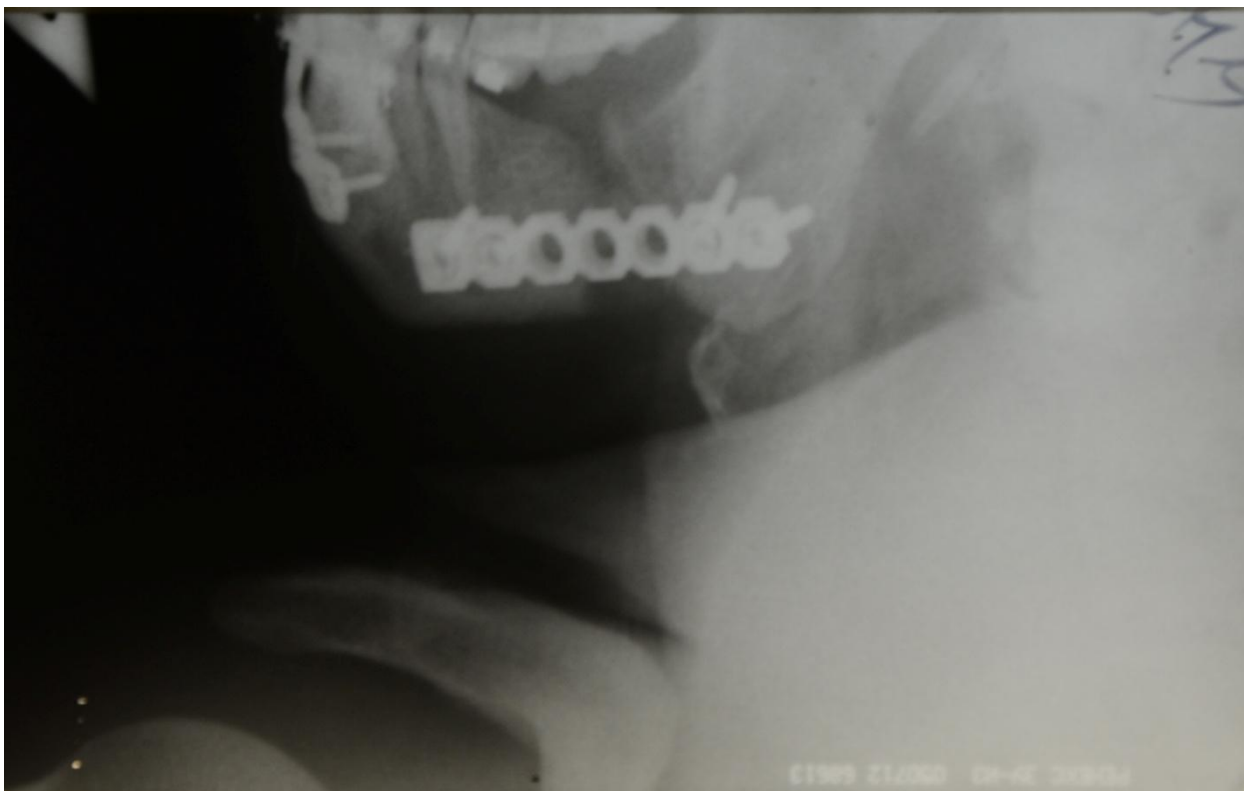

Рис. 58. Формирование секвестров при остеосинтезе реконструктивной пластиной.

Замедленная консолидация в зоне перелома верхней челюсти определяется с проведением клинических тестов с определением подвижности костных отломков, проведением теста с нагрузкой и определением нарушения прикуса.

Таким образом, при сравнительном анализе течения и исходов лечения пациентов основной и группы сравнения с применением лучевой диагностики, мы убедились в достоверно ( $p < 0,05$ ) значимых различиях течения костной регенерации без и с применением авторских принципов оптимизации вмешательств на костях лицевого скелета. Наличие рентгенологических симптомов замедленной регенерации костной ткани в зонах повреждений у 8 (9,5%) пациентов и развитие воспалительной реакции (остеомиелита) костной ткани в 6 (3%) случаях у пострадавших

группы сравнения показали значимые недостатки хирургической тактики лечения.

4.4. Сравнительный анализ результатов мониторинга микроциркуляции в зонах костных повреждений у пациентов обеих групп до и после оперативного лечения.

Согласно протокола исследования у пациентов обеих групп оценивалось состояние микроциркуляторного русла в зоне перелома костей лицевого скелета в до-, и послеоперационном периоде. Остеосинтез, выполненный у пациентов группы сравнения в хаотическом временном порядке, без учета фазы развития микроциркуляторных нарушений в зоне повреждения, в 17,1% случаев оказался решающим фактором для развития в зоне хирургической агрессии венозной грубой дисгемии, артериальной ишемии с развитием клинически значимого отека тканей, с последующими последствиями в виде замедления костной регенерации или развития воспалительной реакции костной ткани. Интегральные результаты изменений микроциркуляции показаны на рисунке 59.

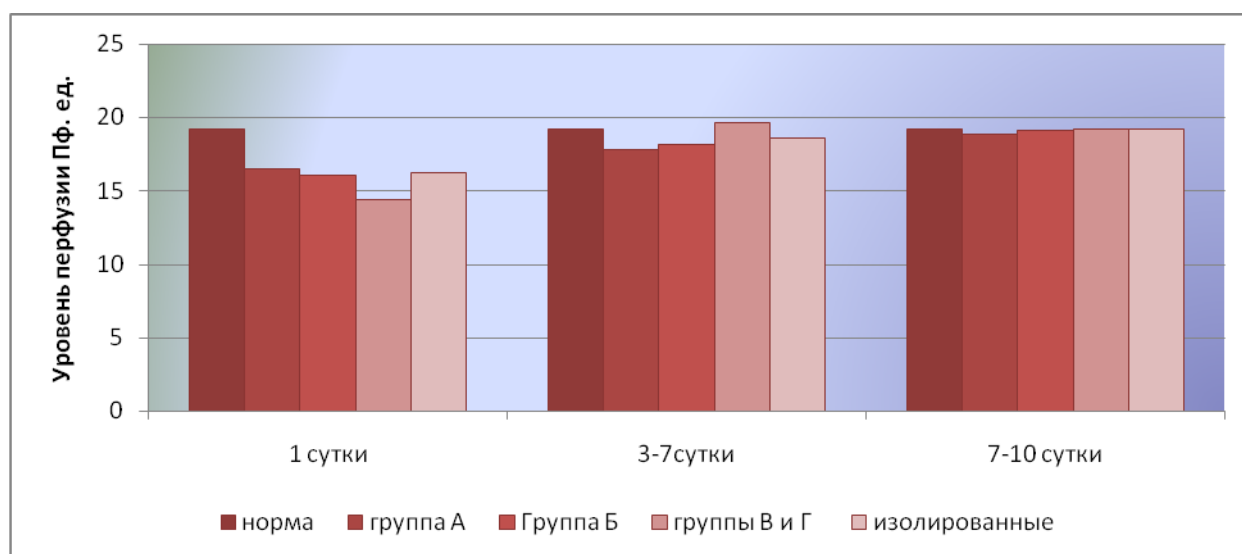


Рис. 59. Динамика восстановления перфузии в основной группе.

Изменение уровня сатурации отображены на рисунке 60.

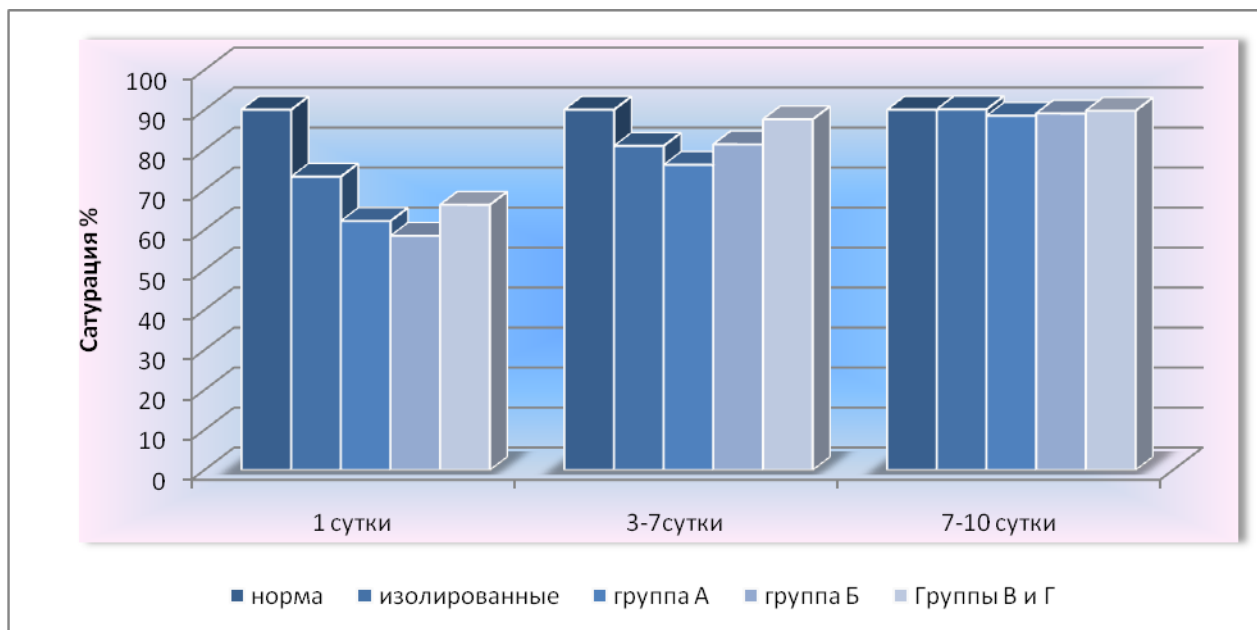


Рис. 60. Динамика восстановления сатурации в основной группе.

Диагностика нарушений кровоснабжения в зонах переломов в динамике с применением ЛДФ во всех случаях объективно отражала фазы развития микроциркуляции. Именно поэтому мы считаем, что чрезвычайно важное значение имеет дооперационная оценка фазы нарушений микроциркуляции (ЛДФ) в зоне повреждения костей лицевого скелета для определения оптимального срока хирургической агрессии и получения наилучшего результата лечения.

Следовательно, результаты микроциркуляторных нарушений, диагностированных при ЛДФ - диагностике при исследовании до- и послеоперационных периодах объективно отражали изменения микроциркуляции пациентов с ЦФТ в зонах костных повреждений, что прогностически значимо для определения хирургической тактики: сроков вмешательства и объёма агрессии.



#### 4.5. Роль динамики цитокиновых «профилей» у пациентов обеих групп для разработки современной стратегии лечения пациентов с ЦФТ.

В данном исследовании нами оценивалась динамика изменений ключевых про-, и противовоспалительных интерлейкинов в первые 10 суток у пациентов основной и группы сравнения строго с соблюдением положений протокола. В дооперационном периоде, в первые 3 суток после травмы, у пациентов обеих групп наблюдали равную (одинаковую) динамику изменений интерлейкинов 6,8,10 и ФНО согласно общебиологических законов стресс-реакции организма на травму. Мы наблюдали значимое увеличение концентрации ИЛ- 6 и ИЛ-8 и их нормализацию к 3 - 4 суткам (рис.61).

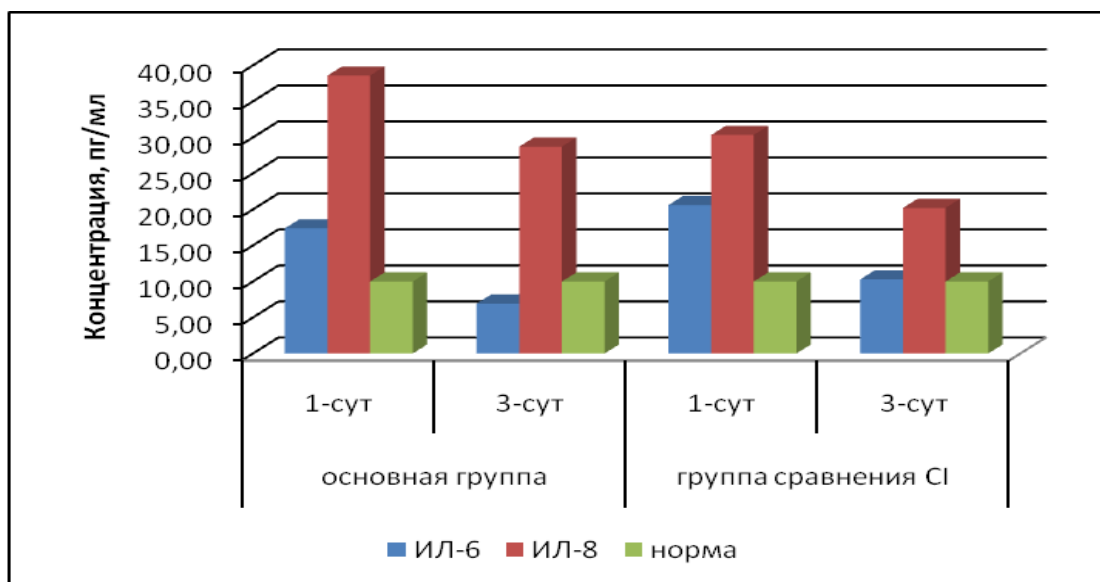


Рис. 62. Динамика Ил-6, ИЛ-8 у пациентов основной группы и группы сравнения.

Анализируя полученные данные мониторинга значений ИЛ-10 ФНО нами выявлено два, принципиально разных профиля развития цитокинового «поведения»: с значимым повышением ИЛ-10 и ФНО и без их активности до 10 суток (рис. 63, 64 графики мониторинга цитокинов основной группы и группы сравнения).

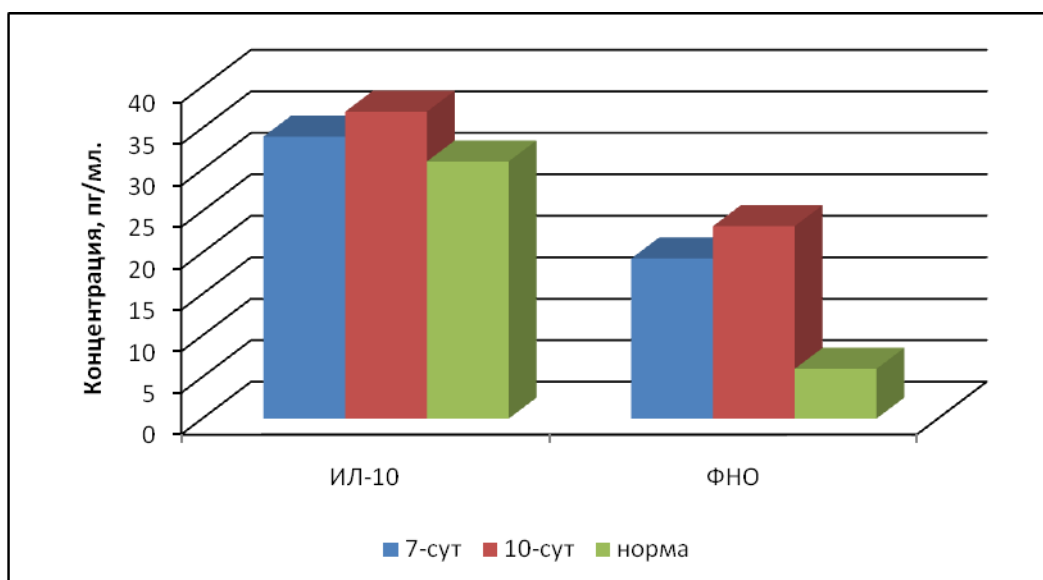


Рис. 63. Динамика ИЛ-10 и ФНО обеих групп с значимым повышением концентрации к 7 суткам.

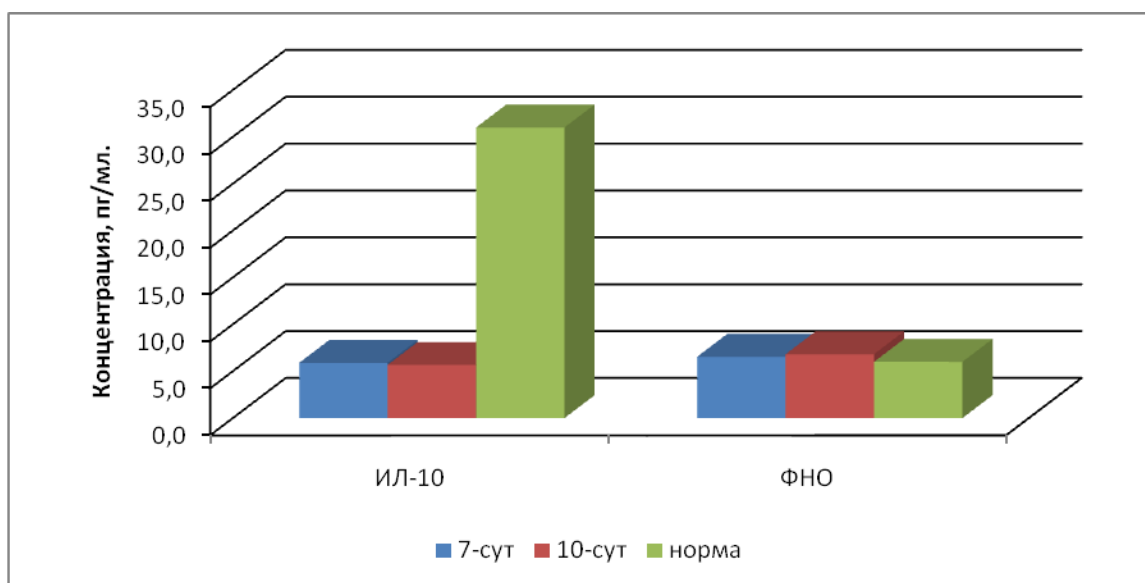


Рис. 64. Динамика ИЛ-10 и ФНО обеих групп без повышения концентрации к 7 суткам.

В основной группе пациентов с ЦФТ, с принятой новой тактикой, пациентов с «пиковыми» подъемами ФНО и ИЛ-10 продолжали лечить противовоспалительными и антибактериальными препаратами без применения хирургической агрессии в данный период. В группе сравнения пациенты оперированы хаотично, без учета данных индикаторов (повышения титров

ФНО и ИЛ 10), что привело в дальнейшем к развитию в 8 (9,5 %) случаях осложнений в виде длительно незаживающих ран, замедленной костной регенерации, а у 6 (3 %) пациентов к развитию остеомиелита.

Таким образом, лабораторное наблюдение и анализ динамики титров «ключевых» цитокинов: ИЛ-6,8,10 и ФНО играют важное прогностическое значение для ранней клинической диагностики воспалительных реакций, своевременной коррекции антибактериальной и противовоспалительной терапии и принятия оптимального решения по срокам хирургического вмешательства у пациентов с ЦФТ.

#### 4.6. Анализ осложнений в ближайшем и отдаленном периодах у пациентов обеих групп и их профилактика.

Проводя анализ осложнений у пациентов обеих групп, было установлено, что самым распространенным осложнением является замедленная консолидация отломков и остеомиелит, сопровождающийся параоссальными флегмонами и абсцессами (рис. 65).

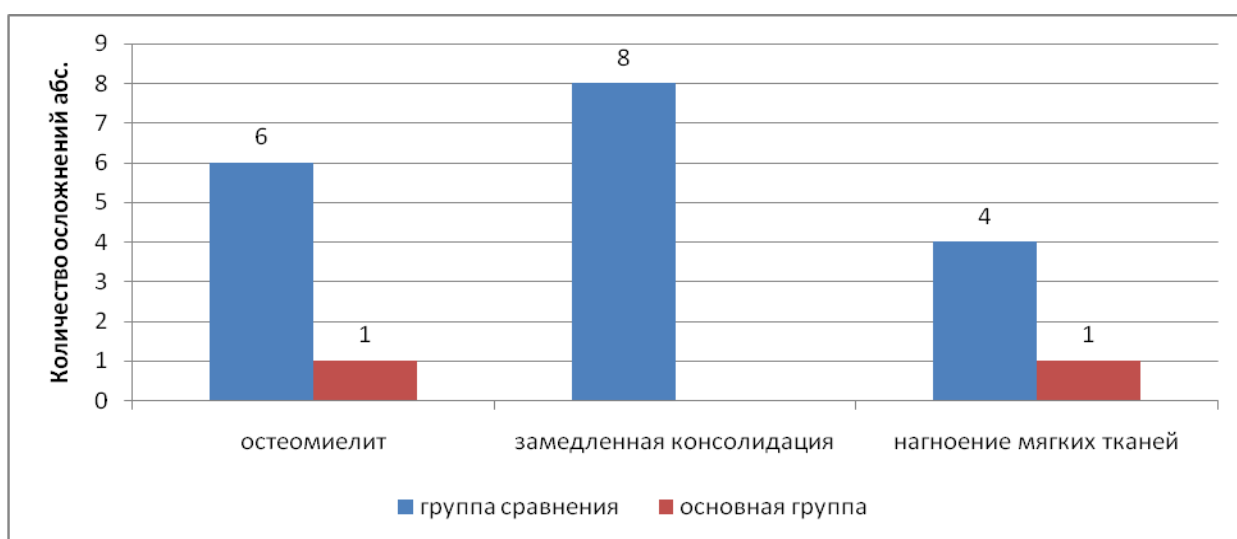


Рис. 65. Осложнения ближайшего послеоперационного периода в основной и группе сравнения.

При сравнительном анализе осложнений ближайшего послеоперационного периода в основной и группе сравнения выявлена следующая закономерность: замедленная консолидация наблюдалась у пациентов с переломами средней зоны лица, а остеомиелит у пациентов с переломами нижней челюсти. Данный факт можно объяснить тем, что большее число осложнений при ЦФТ в подгруппе А с регистрируемыми значимыми нарушениями микроциркуляции (16,9 Пф. ед) в зонах перелом костей лицевого скелета объясняется скрытыми нарушениями функции головного мозга, интегративного характера, выраженными в первую очередь в вегетативном звене, а именно в гипертонусе ее симпатического отдела. Именно поэтому у пациентов подгруппы А развивается наиболее грозное осложнение – остеомиелит.

При анализе осложнений у пациентов основной группы диагностировано развитие остеомиелита нижней челюсти у одного пациента, развившегося, вероятнее всего, при недооценке высоких титров ИЛ-10и ФНО с симптомами нарушений микроциркуляции в зоне перелома.

Поэтому мы считаем, для профилактики осложнений у пострадавших с ЦФТ необходимо строго соблюдать протокол обследования с своевременным проведением регистрации мозгового кровотока и проведение мониторинга местных изменений кровотока в зоне перелома. При сравнительном анализе ближайших результатов лечения пациентов обеих групп выявлены значительные различия в продолжительности госпитализации, количестве осложнений, частоты повторных госпитализаций, длительности амбулаторного периода реабилитации (табл.16).

Таблица 16

### Ближайшие результаты лечения пациентов с ЦФТ обеих групп

Вид оперативного вмешательства		количество		Кой-ко дни		Длительность амбул. набл.		Повторная госпитал.		Гнойные осложнения и остеомиелит		Замедленная консолидация	
		Осн. гр.	Гр. срав.	Осн. гр.	Гр. сравн.	Осн. гр.	Гр. сравн.	Осн. гр.	Гр. сравн	Осн. гр.	Гр. сравн	Осн. гр.	Гр. сравн
Остеосинтез по Малышеву	А	8	9	14,1±0,7	13,7±0,8	14,2±0,5	20,4±1,2	1	2	1	4	-	2
Остеосинтез на костными минипластинами	А	21	17	13,9±0,6	12,8±0,7	12,6±0,8	19,4±0,7	-	4	-	5	-	3
	Г	2	3	20,5±3,03	18,5±2,7	13,5±2,6	24,7±2,1	-	1	-	1	-	1
Остеосинтез на костными минипластинами	Б	17	15	13,6±0,9	14,1±1,08	13,2±0,8	17,8±1,2	-	-	-	-	-	2
	В	6	10	23,5±2,3	21,6±1,02	18,6±1,5	27,4±1,2	-	-	-	-	-	-

Примечание:  $p < 0,05$  при сравнении показателей основной и группы сравнения

Исходя из данных табл. № 16 выявлено недостоверное увеличение стационарного периода лечения у пациентов основной группы, в сравнении с группой сравнения. Это объясняется тем, что при мониторинге РЭГ, ЛДФ и концентрации цитокинов оперативное лечение у ряда пациентов основной группы было отложено до нормализации показателей с усилением антибактериальной и противовоспалительной терапии. У пациентов группы сравнения была применена хаотичная тактика оперативного лечения, что привело к удлинению амбулаторного периода реабилитации, увеличению частоты осложнений, и, как следствие, к увеличению частоты повторных госпитализаций.

Для оценки отдаленных результатов лечения нами была разработана «Анкета пациента, перенесшего цереброфациальную травму», в основу

которой был положен опросник «DIDL» (Leao A., Sheiham A., 1996). Анкета оценивает качество состояния индивидуума по следующим позициям – эстетика, функция, ощущение полноты жизни (приложение 1).

Были опрошены 55 человек группы сравнения и 57 человека основной группы. Результаты опроса представлены в таблице 17

Таблица 17

### Отдаленные результаты лечения пострадавших с ЦФТ

	Через 1 месяц после травмы		Через 6 мес. после травмы		Через 1 год после травмы	
	Основн группа	Группа сравн.	Основн группа	Группа сравн.	Основн группа	Группа сравн.
Эстетические нарушения	27	34	6	22	1	16
Функциональные нарушения	8	22	2	11	3	11
Социальная неполноценность	17	27	3	16	7	13

При анализе результатов анкетирования выявлены следующие особенности:

1. Неудовлетворенность эстетическими результатами лечения через 1 месяц после травмы испытывало 27 человек (47,3%) в основной группе, 34 человека в группе сравнения (61,8%). Через полгода количество таких пациентов оставалось 10,5% (6 чел.) в основной группе и 40% (22 чел.) в группе сравнения. Через год в основной группе оставалась одна пациентка (1,9%) недовольная своей внешностью и 16 человек (30%) в группе сравнения (рис. 66).

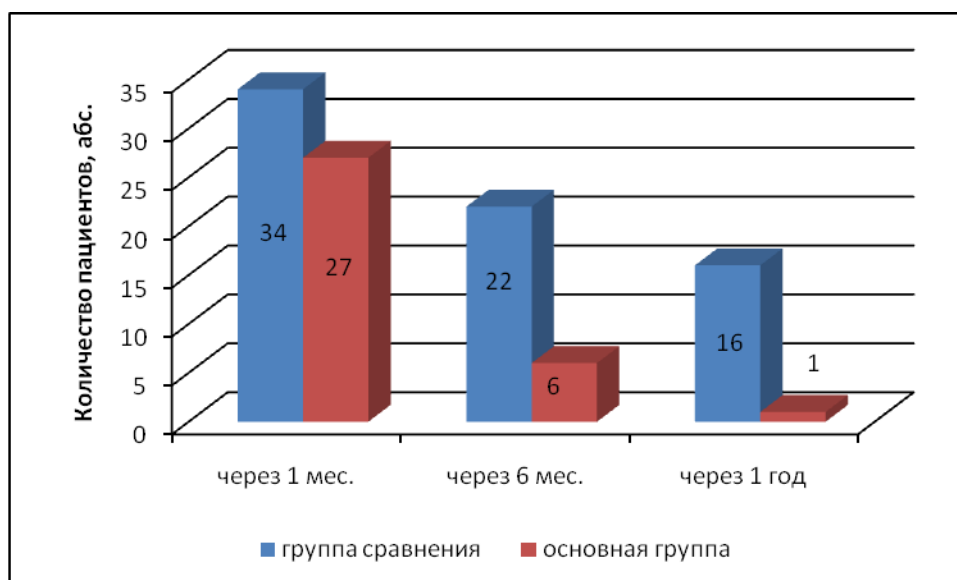


Рис. 66. Удовлетворенность эстетическими результатами лечения у пациентов обеих групп.

2. Функциональные нарушения через месяц отмечали 8 человек (14%) в основной группе и 22 человека (40%) в группе сравнения. Через 6 месяцев подобные жалобы предъявляли 2 человека (3,5%) в основной группе и 11 человек (20%) в группе сравнения. Через год функциональные нарушения испытывали 5 пациентов (9%) из группы сравнения. В основной группе через год жалоб не было (рис. 67).

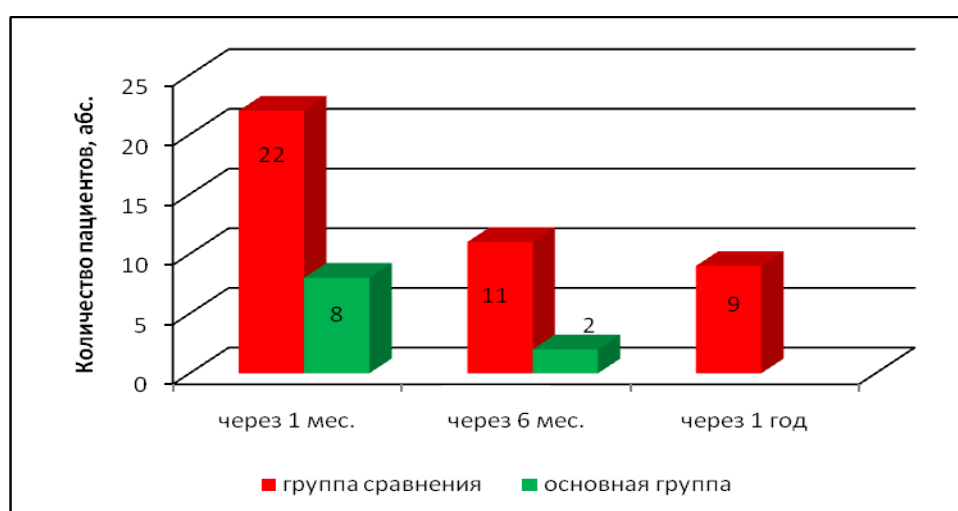


Рис. 67. Динамика функциональных нарушений после лечения у пациентов обеих групп.

3. Дискомфорт в общественной жизни и «романтических отношениях» испытывали 17 человек (30%) основной группы и 27 человек (49%) группы сравнения через 1 месяц после окончания лечения. Через полгода подобные трудности ощущали 3 человека (5,2%) основной группы и 16 человек (29%) группы сравнения. Через год все пациенты основной группы считали себя социально-реабилитированными и 9 человек (16,3%) в группе сравнения испытывали некоторые трудности при общении с посторонними людьми (рис. 68).

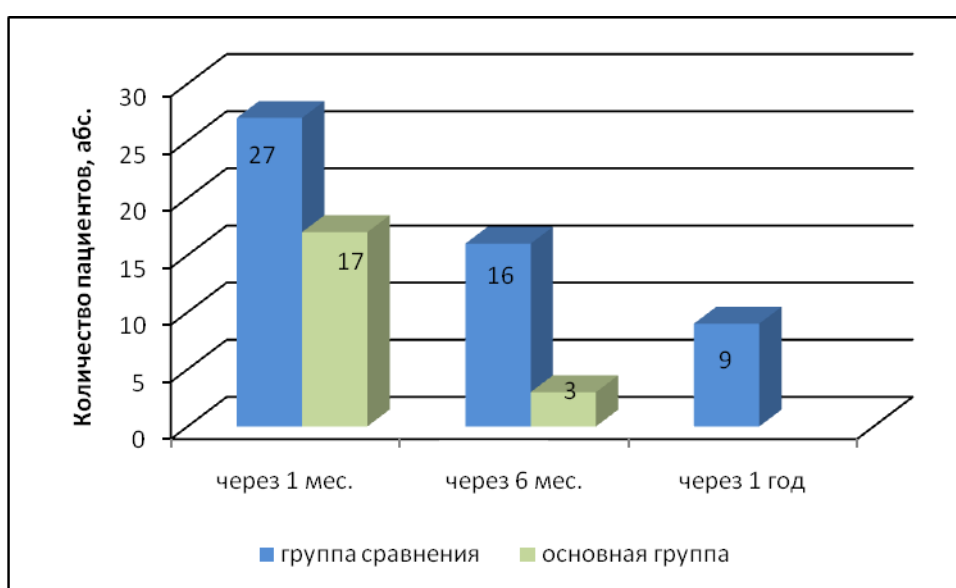


Рис. 68. Уровень социального дискомфорта у пациентов обеих групп.

4.7. Современная тактика (алгоритм лечения) при лечении пациентов с цереброфациальной травмой.

Таким образом, на основании всего вышесказанного нами предложен алгоритм лечения пациентов с цереброфациальной травмой. В основу этого алгоритма положена диагностическая карта, которая заполнялась в «ключевые» дни - при поступлении, на 3-и, 7-е, 10-е сутки.



В соответствии с данными этой карты прогнозировался и корректировался план лечения пациентов. Так при сохраняющихся грубых микроциркуляторных нарушениях усиливалась сосудистая терапия и также проводилась коррекция антибактериальной терапии при показателях противовоспалительных ИЛ, превышающих норму.

### Клинический пример.

Пациентка Б. 26 лет поступила в приемное отделение 13.10.2013 с жалобами на боль в местах ушибов, кровотечение изо рта, тошноту, рвоту, головную боль. Из обстоятельств травмы - избита около 4 часов назад неизвестным. Доставлена бригадой СМП. В приемном покое была осмотрена нейрохирургом, челюстно-лицевым хирургом, ЛОР - врачом. Была произведена рентгенография черепа в прямой и боковой проекциях, рентгенография нижней челюсти в трех проекциях, костей носа. При осмотре – выраженная общемозговая симптоматика, положительные статокординаторные пробы, горизонтальный нистагм. Конфигурация лица нарушена за счет посттравматического отека мягких тканей, на коже ссадины, гематомы. Открывание рта затруднено, при пальпации подвижность и крепитация отломков в области угла нижней челюсти слева, тела справа, прикус открытый. Пациентка в состоянии алкогольного опьянения. Диагноз при поступлении – сотрясение головного мозга, двусторонний перелом нижней челюсти – угла слева, тела справа. При поступлении наложены бимаксиллярные шины без межчелюстной резиновой тяги. В последующем, через сутки, наложена межчелюстная тяга, прикус не восстановлен, сохранялось смещение отломков на контрольной рентгенограмме, принято решение о необходимости оперативного лечения. Пациентка была обследована в соответствии с предложенной методикой, результаты заносились в диагностическую карту (приложение 2).

Учитывая наличие общемозговой симптоматики, сохраняющийся спазм сосудов головного мозга, грубые нарушения микроциркуляции в зоне повреждения на третьи сутки - было принято решение отложить оперативное лечение до контроля на 7 сутки, в связи с чем дополнительно назначена сосудистая и ноотропная терапия. На седьмые сутки проведен контроль показателей микроциркуляции в зоне переломов (ЛДФ) и кровоснабжения в бассейнах головного мозга. Учитывая положительную динамику (данные клинического осмотра и инструментального обследования) пациентка прооперирована на 8 сутки, произведен остеосинтез нижней челюсти по Малышеву. Учитывая сохраняющиеся высокие цифры ИЛ-8, произведена коррекция антибактериальной терапии. Послеоперационный период без осложнений. При контрольном реографическом исследовании на пятые сутки после операции отмечалось восстановление нормотонуса сосудов головного мозга. Выписана из стационара 01.11.2013 в удовлетворительном состоянии домой, на амбулаторное наблюдение в кабинете реабилитации ОЧЛХ. 14.11.2013 сняты назубные шины, выписана в удовлетворительном состоянии к труду.

## Р Е З Ю М Е

Разработанный нами современный алгоритм обследования пациентов с ЦФТ, основанный на клинике, сроках восстановления ауторегуляции мозгового кровотока, показателях микроциркуляции в зонах повреждения и динамике цитокиновых профилей позволил найти так называемое «окно», когда «еще не рано, но уже не поздно» и, следовательно, оптимизировать новую тактику хирургического лечения. Интегральный график динамики РЭГ, ЛДФ и ИЛ представлен на рисунке 69 с отражением оптимального срока хирургического окна агрессии.

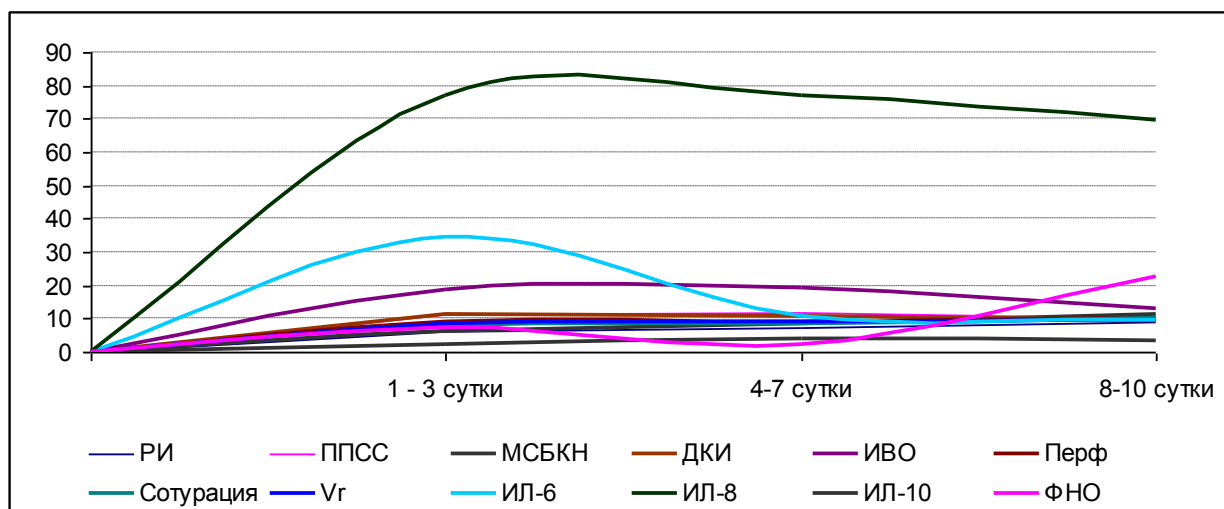


Рис. 69. Интегральный график показателей РЭГ, ЛДФ, цитокинов.

Принятие в клинике новой хирургической тактики у пострадавших с ЦФТ позволило достоверно улучшить результаты хирургического лечения в ближайшем и отдаленном периодах. Развитие воспалительных осложнений таких как нагноение мягких тканей, замедленная костная регенерация, остеомиелит нижней и верхней челюсти у пострадавших с ЦФТ удалось снизить с 17% до 3% (можно в абсолютных числах), что несомненно повлияло на все составляющие качества жизни пострадавших.

## ЗАКЛЮЧЕНИЕ

Сочетанные и множественные повреждения, возникнув как специфическое медико-социальное явление, продолжают привлекать внимание специалистов разных направлений. Интенсивное изучение проблемы сочетанных и множественных повреждений позволило добиться значительных успехов в раскрытии основных закономерностей патогенеза, сформулировать и обозначить периоды травматической болезни (ТБ), определить принципы и варианты хирургической тактики, выстроить систему реабилитации [137]. Удельный вес ЦФТ по данным разных авторов составляет до 21 % от всех пострадавших [44,58,101], находящихся на лечении в травматологических стационарах. Анатомической сложностью области (близость головного мозга, наличие зрительного анализатора, перекрест верхних дыхательных путей и пищеварительного тракта) обусловлен синдром взаимного отягощения, который развивается при ЦФТ [122].

Частота инфекционных осложнений при сочетанном повреждении головного мозга и костей лицевого скелета по данным современной отечественной и зарубежной литературы достигает 17-30% [111,120,146,221].

Многокомпонентность, синдром взаимного отягощения, частота инфекционных осложнений (включая местные и генерализованные) при церебро-фациальной травме, все это является поводом для поиска оптимального времени и методов лечения («хирургического окна»).

Ключевым направлением тактики при лечении повреждений костей лицевого скелета является стабилизация, восстановление целостности поврежденной кости. Наиболее дискуссионным остается вопрос времени оперативного лечения.

Именно с целью оптимизации хирургической тактики у пациентов с ЦФТ (выбор времени и способа лечения) нами, на основании полученных

результатов (иммунологических и физиологических), был разработан новый алгоритм лечения пострадавших с данным видом травмы.

При лечении цереброфациальных повреждений, также как и в общей травматологии, существует две позиции относительно сроков и объемов оперативного лечения. Первая из них - «все и сразу» (total early care). Суть которой заключается в наиболее раннем и максимальном оперативном лечении. Главным отрицательным моментом данной тактики при ЦФТ является нарастание общемозговой симптоматики, увеличение вероятности остаточной неврологической симптоматики, а также возможная вероятность развития таких осложнений как замедленная репозиция и посттравматический остеомиелит.

Вторая концепция - «Damage Control» или «контроль повреждений», которая основана на этапности оказания помощи [29].

Именно для определения времени каждого из этапов лечения ЦФТ, снижения количества осложнений нами был разработан и внедрен в клиническую практику алгоритм оказания помощи при данной травме.

Материалом для настоящей работы послужили исследования 128 историй болезни пострадавших с различными видами повреждений челюстно-лицевого скелета сочетающихся с травмой головного мозга, находившихся на лечении в отделении челюстно-лицевой хирургии МУ «Центральная городская клиническая больница № 23» г. Екатеринбурга в период с июня 2011 года по декабрь 2013 года включительно. В зависимости от вида повреждения распределены на 4 группы – сотрясение головного мозга в сочетании с переломом нижней зоны лица, сотрясение головного мозга и повреждение средней зоны лица, ушиб головного мозга и перелом средней зоны, ушиб головного мозга с перелом нижней зоны.

В основную группу вошли пациенты (n=64), пролеченные в отделении ЧЛХ с июня 2012 по декабрь 2013 включительно в соответствии с разработанным алгоритмом.

В группу сравнения вошли пациенты (n=66), находившиеся на лечении в ОЧЛХ с июня 2011 по май 2012 включительно, пролеченные без учета выявленных особенностей.

Критерии включения пациентов в исследование:

- повреждение костей лицевого скелета, сочетающиеся с легкой черепно-мозговой травмой (сотрясение головного мозга, ушиб головного мозга легкой и средней степени тяжести).

Критерии исключения пациентов из исследования:

- повреждения костей лицевого скелета в сочетании с травмой груди и живота, костей конечностей и таза
- повреждения головного мозга тяжелой степени (ушибы головного мозга тяжелой степени, субарахноидальные кровоизлияния, сдавление мозга оболочечными и внутримозговыми гематомами)
- перелом костей свода и основания черепа.
- наличие психических расстройств, хронический алкоголизм, употребление наркотиков, транквилизаторов и других сильнодействующих лекарственных препаратов
- пациенты старше 70 лет.

По возрасту, полу, времени поступления пострадавших в клинику, характеру сочетания повреждений пострадавшие основной группы и группы сравнения практически идентичны, поэтому сравнение результатов лечения ближайшего и отдаленного периодов в обеих группах считаем вполне корректным.

Для объективизации полученных результатов применяли современные методы исследований: клинический, физиологический, лабораторный, лучевой и статистический.

Для доказательства преимущества разработанного алгоритма проводилось сравнение ближайших и отдаленных результатов лечения, с учетом количества осложнений.

При поступлении пациентов с ЦФТ в клинику проводился осмотр челюстно-лицевым хирургом, нейрохирургом, а также оториноларингологом и офтальмологом по необходимости, также осмотры специалистов проводились в динамике. Выполнялась рентгенография костей лицевого скелета в прямой и боковой проекции при поступлении и в динамике в обязательном порядке. КТ – исследование проведено у всех пациентов с повреждениями средней зоны лица, что давало более полное представление о повреждении, а современные компьютерные томографы позволяли «построить» 3-D изображение, что конкретизировало дооперационную картину для принятия хирургической тактики.

Оценку степени повреждения и динамики процессов восстановления ауторегуляции мозгового кровообращения проводили пациентам основной группы и группы сравнения при поступлении, на 5, 7 и 10 сутки дней после травмы методом реоэнцефалографии аппаратом «Реан-поли». Исследование проводили в отведении «6 – FM-OM» и изучали показатели, полученные с фронтальных, мастоидальных и окципитальных электродов. Функциональное состояние мозгового кровотока оценивалось путем сравнения полученных средних значений реовазографических показателей с установленными диапазонами их нормальных величин (программа «Медиком» 2005).

Степень перфузии слизистой оболочки альвеолярных отростков в проекции линии перелома у пациентов с повреждениями костей лицевого скелета оценивалась методами ЛДФ и ОТО. Исследование проводилось на

комплексе «ЛАКК-М» (исполнение 2). Для подтверждения влияния травмы головного мозга на симпатическую иннервацию микроциркуляторного русла в зоне повреждения проводилось сравнение показателей перфузии, сатурации и скорости движения эритроцитов у пациентов с изолированными и сочетанными повреждениями.

Лабораторное тестирование проводилось по методике ИФА. Для оценки иммунологического статуса проводилось определение про- и противовоспалительных цитокинов – ИЛ-6, 8, 10, ФНО в крови пострадавших на 1, 3, 7 и 10 сутки после травмы.

Всем пациентам в основной и контрольной группах применялись, в зависимости от вида повреждения, необходимые и современные методы консервативного и оперативного лечения.

Статистический анализ полученных экспериментальных и клинических данных проведен с применением программного обеспечения Статистика 7.

Объём клинического материала, на наш взгляд, являлся достаточным для решения поставленных в исследовании задач и получения достоверных результатов. Используемые в работе методы диагностики позволили получить объективные данные об эффективности разработанного алгоритма.

Сравнение результатов лечения проводили по клиническим, рентгенографическим, физиологическим, признакам, по продолжительности восстановительного периода, по осложнениям в послеоперационном периоде обеих групп пациентов, по базовым критериям шкалы «Анкета пациента, перенесшего цереброфациальную травму»

При РЭГ - мониторинге выявлены срывы механизмов ауторегуляции мозгового кровотока разной степени выраженности во всех клинических случаях. Тенденция к восстановлению кровотока наблюдалась с 4-5 суток, но менее интенсивно этот процесс протекал в группах с сотрясениями



головного мозга. Нормализация показателей артериальной и венозной составляющей наблюдалась к 10-11 суткам, что подтверждалось проведением проб Матиса и пробой с задержкой дыхания.

При неврологическом обследовании пациентов обеих групп было выявлено более длительное сохранение остаточной неврологической симптоматики у пациентов контрольной группы, где оперативное лечение проводилось без учета мониторинга показателей РЭГ.

При проведении исследования микроциркуляторного русла в зоне повреждения более грубые и длительные нарушения выявлены также у пациентов с сотрясением головного мозга в сравнении с изолированными повреждениями и в сочетании с ушибами головного мозга. Вероятнее всего выявленные факты обусловлены нейрогенным стволовым влиянием с изменением амплитудно-частотных характеристик ЛДФ. Наиболее оптимальные характеристики регистрировались после 4 суток. Динамика восстановления показателей перфузии и сатурации напрямую коррелировала с восстановлением ауторегуляции мозгового кровотока.

В дооперационном периоде, в первые трое суток после травмы, у пациентов всех групп наблюдали одинаковую картину изменения ИЛ-6,8,10,ФНО, согласно биологическим законам стресс-реакции с значимым подъемом концентрации провоспалительных цитокинов и тенденцию к нормализации с четвертых суток. Зависимости увеличения титра ИЛ-6 и ИЛ-8 от тяжести повреждения не выявлено. При мониторинге противовоспалительных цитокинов выявлено два принципиально разных профиля поведения – с пиковым подъемом концентрации ИЛ-10 и ФНО к 7 суткам и без него. Это являлось индикатором доклинической картины развития осложнений, о чем свидетельствует их количество (осложнений) в контрольной группе.

При лечении пациентов с ЦФТ основной группы, согласно разработанного алгоритма, оперативное лечение проводилось в сроки с учетом данных мониторинга цитокинового статуса в комплексе с исследованием состояния мозгового и локального кровотока зоны повреждения костей лицевого скелета. Это позволило снизить общее количество осложнений до 3% (практически отсутствовала замедленная консолидация отломков и один случай развития остеомиелита в основной группе).

В контрольной группе пациентов оперативное лечение проводилось хаотично, без учета разработанного алгоритма диагностики и лечения пациентов с ЦФТ, что отразилось на количестве воспалительных осложнений и случаев замедленной консолидации 20%.

Таким образом, оптимизированная тактика лечения пациентов с ЦТФ, согласно разработанного алгоритма, имеет несомненное преимущество перед ранее применявшейся, процент осложнений сведен к минимальному. Именно поэтому предложенный нами алгоритм, можно считать наиболее оптимальным для лечения пациентов с ЦФТ.

## ВЫВОДЫ

1. Динамика церебрального кровотока у пациентов с цереброфациальной травмой в основной группе с оптимальной хирургической агрессией характеризуется динамичностью регресса диагностированных нарушений кровотока по данным реоэнцефалографического обследования.
2. Восстановительный период церебрального кровотока во всех подгруппах сравнения с хаотичной хирургической тактикой статистически достоверно превышает по длительности таковой в основной группе в 1,5-1,8 раз (p<0,05).
3. Снижение уровня микроциркуляции в зоне остеосинтеза, выполненного в оптимальные сроки не достигает критического уровня и восстанавливается до исходных характеристик перфузии тканей в течение 3-4 суток.
4. Микроциркуляторные изменения в зоне перелома в группе сравнения при остеосинтезе костей лицевого скелета, выполненного в период с максимально выраженными нарушениями перфузии и сатурации сохраняются в течение длительного времени – период восстановления показателя скорости движения эритроцитов увеличивается по сравнению с основной группой в 2 раза.
5. Базовыми физиологическими критериями для определения сроков хирургического вмешательства у пострадавших с цереброфациальной травмой являются показатели восстановления ауторегуляции мозгового кровотока: РИ - 0,1 – 0,15 ОМ, коррелирующие с нормализацией микроциркуляции в зонах костных повреждений лицевого отдела черепа: перфузия -  $19,2 \pm 2,1$  пф.ед; сатурация -  $90,1 \pm 3,5\%$ ; скорость движения эритроцитов -  $14,7 \pm 1,8$  мм/с.

6. При динамическом росте титров ФНО с 4-х суток после травмы в группе сравнения и выполнении на этом фоне хирургического вмешательства в 97,8% случаев приводит к развитию ранних и поздних осложнений.
7. Повышение титров интерлейкинов Ил-8,10 и ФНО с 6-х суток после травмы в 2 и более раз является противопоказанием к оперативному лечению у больных с цереброфациальной травмой и показанием к усилению антибактериальной и противовоспалительной терапии.
8. Разработан алгоритм лечения пациентов с цереброфациальной травмой, в основу которого положена диагностическая карта с заполнением в «ключевые» дни – при поступлении, на 3-и, 7-е и 10-е сутки.
9. Внедрение в клиническую практику созданного алгоритма диагностики и лечения пострадавших с цереброфациальными повреждениями, основанного на новых физиологических и иммунологических данных, позволило повысить эффективность хирургического лечения со снижением осложнений в ближайшем и отдаленном периоде с 17% до 1,5% .
10. Основным фактором, приводящим к осложнениям (нагноения мягких тканей, параоссальные флегмоны, замедленная консолидация, остеомиелит) в ближайшем и отдаленном периоде у пострадавших с цереброфациальными повреждениями является отсутствие унифицированной системы диагностики и лечения, основанной на объективных физиологических и иммунологических показателях.

## ПРАКТИЧЕСКИЕ РЕКОМЕНДАЦИИ

1. В практике лечения пациентов с цереброфациальными травмами необходимо применять современную тактику лечения, основанную на клинико-физиологических и иммунологических тестах.
2. Для определения оптимальных сроков оперативного лечения пострадавших с ЦФТ необходимо применять тесты РЭГ исследования мозгового кровотока с ранним выявлением факторов нарушения и восстановления ауторегуляции мозгового кровотока.
3. Для выполнения успешного лечения у пострадавших с ЦФТ, необходимо лазерной флуометрией и оксиметрией с зон переломов костей лицевого скелета определить оптимальные сроки остеосинтеза.
4. Для исключения воспалительных осложнений в ближайшем и отдаленном послеоперационном периоде при выполнении хирургического лечения необходимо в первую очередь учитывать титры ИЛ-10 и ФНО на 5-7 сутки после травмы.
5. При иммунологическом исследовании пострадавших с ЦФТ при высоких титрах ИЛ-10 и ФНО на 5-7 сутки необходимо отложить оперативное лечение и усилить антибактериальную и противовоспалительную терапию.

## Приложение 1.

## Анкета пациента, перенесшего цереброфациальную травму.

	Очень часто	Редко	Нет
Испытываете ли Вы недовольство своей внешностью после травмы?			
Замечают ли посторонние (по-Вашему мнению) рубцы на Вашем лице?			
Возникает ли желание обратиться к пластическому хирургу?			
Считаете ли Вы, что состояние Ваших зубов изменилось после травмы?			
Есть ли у Вас какие-либо ограничения при приеме пищи?			
Испытываете ли Вы болевые ощущения при приеме пищи?			
Испытываете ли Вы болевые ощущения в покое?			
Случается ли такое, что окружающие не понимают Вашу речь?			
Появились ли после травмы затруднения при общении с посторонними людьми?			
Избегаете ли Вы общественного транспорта после травмы?			
Стали ли Вы избегать общественных мероприятий после травмы?			
Появилось ли у Вас больше стеснения при общении с противоположным полом?			

## Приложение 2.

## Диагностическая карта пациентки Б.

	при поступлении (1-е сутки)	3-сут	7-е сут	10-е сут
<b>Неврологическая симптоматика</b>				
<b>общемозговая</b>				
Головная боль	+++	++		
Тошнота	++	+		
Рвота	++			
головокружение	+++	++		
<b>Очаговая</b>	++	+		
<b>пирамидные расстройства</b>				
<b>Показатели РЭГ</b>				
Реографический индекс, Ом, слева/справа	0,214/0,223	0/0,173		
ППСС ом/сек, слева-справа	88/78	100/97		
МСБКН, Ом/с слева-справа	3,94/3,87	0,77/1,3		
ДКИ, % слева-справа	39/38	100/85		
ПЭС, % слева-справа	94/83	73/114		
<b>Показатели ЛДФ</b>				
М (Пф.ед)	42,8	11,70	16,7	
V <sub>Г</sub>	9,98	42,26	67,95	

SO2	54,9	10,15	14,77	
<b>Показатели цитокинов</b>				
ИЛ-6(пг/мл)	23,9	7,7	4,9	3,5
ИЛ-8(пг/мл)	63,5	7,2	18	9,5
ИЛ-10(пг/мл)	2	1,7	1,9	1,2
ФНО(пг/мл)	1,7	1	0,7	0,4

Примечания :

1.Неврологическая симптоматика, в зависимости от выраженности обозначается значком «+» ( + -слабо выражены, ++ - выражены в значительной степени, +++ - резко выражены).

2.Показатели РЭГ, ЛДФ, уровень цитокинов – по данным лабораторных и инструментальных исследований. Нормативы ИЛ-6 - 0-10, ИЛ-8 – 0-10, ИЛ-10 – 0-31, ФНО – 0-6.



## СПИСОК ЛИТЕРАТУРЫ

1. Абдурахимов А.Х. Разработка и совершенствование методов внеочагового остеосинтеза при лечении больных с переломами нижней челюсти. Дисс. ...к.м.н. Душанбе, 2007. - 120 с.
2. Абу Салех А. И. Роль цитокинов в патогенезе острого периода черномозговой травмы. Дисс. ...к.м.н Тверь, 2007. - 104 с.
3. Азимов М.И., Боймурадов Ш.А. Динамика показателей иммунитета больных с сочетанными травмами головного мозга и перелома верхней челюсти //Российская оториноларингология.- 2010. № 5. – С. 7-10.
4. Акадже А., В.И.Гунько Проблемы медицинской реабилитации больных с переломами скулоорбитального комплекса.// Стоматология - 2004 №1 - С.65-67
5. Алиев С.Э., Жуманов А.Р., Назарян Д.Н., Коробков Г.И. Выбор безопасных зон в теменной области для забора расщепленных костных аутотрансплантатов.// Анналы пластической, реконструктивной и эстетической хирургии 2013. - № 2 С. 21 - 26
6. Аникеев Н. В. Научное обоснование мероприятий по совершенствованию медицинской помощи пострадавшим с кранио-фасциальной травмой. Дис. ...к.м.н. Санкт-Петербург, 2007. - 149 с.
7. Анкин Л.Н. Политравма (Организационные, тактические и методологические проблемы) М.: «МЕДпресс-информ», 2004.-173 с.
8. Балин В.М., Александров Н.М. и соавт. Клиническая оперативная челюстно-лицевая хирургия. – СПб.: «Специальная Литература», 2005. – 573 с.

9. Белошенков В.В., Курякина Н.В., Лапкин М.М., Потловская Р.В. Анатомо-физиологические особенности челюстно-лицевой области и методы ее исследования. – М.: «Медицинская книга», 2005. – 180 с.
10. Бельченко В.А. Черепно-лицевая хирургия. М:МИА, 2006. 340 с.
11. Беляевский А.Д., Лебедева Е.А., Белоусова М.Е. Цитокины, оксидантный стресс и антиоксидантная защита при изолированной и сочетанной черепно-мозговой травме// Общая реаниматология. - 2009 Т.V № 6. – с. 36 – 39.
12. Бернадский Ю.И. "Травматология и восстановительная хирургия черепно-челюстно-лицевой области" М. Медицинская литература 2003. - 456 с.
13. Бронштейн Д.А. Хирургическое устранение посттравматического энтофтальма// Дисс. ...к.м.н. Москва 2010 г. - 97 с.
14. Бурдин В. В., Петренко В. А. Накостная мини-пластина для лечения повреждений нижней челюсти. Пат. № 54763 Рос. Федерации: 2006 МПК А 61 В 17 / 58. «Патенты. Полезные модели» Бюл. № 21. – С. 916. Опубл. 27.07.2006.
15. Бурдин В.В., Петренко В.А., Кузнецова Н.Л. и соавт. Лечение повреждений нижней челюсти по материалам городского центра челюстно-лицевой хирургии МУ «ЦГКБ №23»//материалы Научно-практической конференции «Хирургия повреждений и их последствий». Екатеринбург. Издательство УГМА 2009. - с. 58 - 59.
16. Бухер М.М., Сакович В.П., Цех Д.В. Современные подходы к хирургическому лечению краниофациальной травмы. // Гений ортопедии. - 2011. № 3. С. 33-37
17. Вайнштейн Е. А., А. А. Дацко, Е. А. Третьяков Лечение больных с сагиттальными переломами верхней челюсти типа Ле Фор III// Стоматология. - 1986. №1 С.48 – 49

18. Васильев А.Ю., Лежнев Д.А. Синдромальный подход в лучевой диагностике травм челюстно-лицевой области. // Вестник рентгенологии и радиологии. - 2007. № 3. - С. 3.
19. Васильев А.Ю., Серова Н.С., Лежнев Д.А. Комплексная лучевая диагностика сочетанных повреждений костей лицевого черепа и структур орбиты. // Российский стоматологический журнал. - 2006. № 1. - С. 23-26.
20. Власов А.М. Диагностика и лечение сочетанной черепно-мозговой и челюстно-лицевой травмы. Дис. ...к.м.н. Омск. 2003. - 146 с.
21. Воскресенская О.Н., Терещенко С.В., Шоломов И.И. Объективные характеристики острого периода сотрясения головного мозга. // Нейрохирургия. - 2003. №4 - С. 22-26
22. Гараев Д. А. Синдром взаимного отягощения повреждений у пострадавших с сочетанной травмой и его влияние на выбор тактики лечения повреждений опорно-двигательного аппарата. Дис. ...к. м.н. Москва. 2006. - 161 стр.
23. Губина Л.К., Харитонов Д.Ю., Кунин В.А. Современные особенности клиники, диагностики и лечения сочетанных черепно-лицевых повреждений. Учебно-методическое пособие для студентов, утвержденное УМО по медицинскому и фармацевтическому образованию РФ. ВГМА, 2006г., - 66с.
24. Гуманенко Е. К., Козлов В. К., Политравма: травматическая болезнь, дисфункция иммунной системы, современная стратегия лечения // Под ред. Гуманенко Е.К., Козлова В. К. // М.: ГЭОТАР-Медиа. 2008. - 608 с.
25. Гуманенко Е.К., Огарков П.И., Лебедев В.Ф., Бояринцев В.В., Кузин А.А. Инфекционные осложнения политравм: микробиологические и эпидемиологические аспекты // Вестник хирургии. - 2006 Т.165 № 5 - с. 56 – 62.
26. Гусев, Е.И. Неврология и нейрохирургия / Е.И. Гусев, А.Н. Коновалов, А.Б. Гехт. - М.: ГЭОТАР-Медиа. - 2007 - 352 с.

27. Дадонкин Д.А. Возрастные аспекты челюстно-лицевого травматизма. //Сб. научных трудов "Вопросы экспериментальной и клинической стоматологии". – Вып.5 – Харьков, 2003. – С.18-19.
28. Данилевич М.О., Мкртчян Т.Г. Профилактика гнойных осложнений при сочетанной черепно-лицевой травме // Заболевания и повреждения опорно-двигательного аппарата у взрослых. Ч. II. – СПб., 2002. – С. 46 – 47.;
29. Дворник С.А., Кезля О.П. Хирургическое лечение повреждений длинных трубчатых костей с использованием объективных методов оценки тяжести при сочетанной травме.// Военная медицина.- 2010. № 1.- С.88-92.
30. Долгих В.Т. Нарушение функций центральной нервной и иммунной систем при тяжелой механической травме / В.Т. Долгих, Т.Ф. Соколова, Н.Г. Гордиенко // Актуальные вопросы сочетанной шокогенной травмы и скорой помощи: сб. науч. тр..- СПб, 2002 .- С. 198-210
31. Древаль О.Н., Шагинян Г.Г., Макаревич Д.А. Базальная ликворея у больных с тяжелой краниофациальной травмой. //Нейрохирургия. - 2011. № 2. - С. 55-61.
32. Дубров А. С., Петренко В.А. Иванова Ю.Е. Лечение переломов скуловой кости и дуги: обзор применяемых оперативных методов. // Проблемы стоматологии. – 2007. – № 5. – С. 39 – 41.
33. Дубров А. С., Петренко В.А.,Чеканов Алгоритм выбора хирургической тактики при повреждениях скуловой кости // Материалы научно-практической конференции «Хирургия повреждений и их последствий». – Екатеринбург, 2009. – С. 61 – 62.
34. Еловикова Т.М. Арифметика пародонта// «МЕДпресс-информ» Москва 2006. - с.11-13
35. Еолчинян С.А. Потапов А.А. Катаев М.Г. Караян А.С.,Рогинский В.В.,Пронин И.Н.,Серова Н.К., Капитанов Д.Н., Захаров В.О., Евсеев А.В. Мультидисциплинарный подход к хирургии краниофациальной травмы.////

Мат-лы III Съезда нейрохирургов России, 4 – 8 июля 2002, Санкт-Петербург. — С.21.

- 36.Еолчийн С.А., Потапов А.А. Реконструктивная хирургия краниофациальных повреждений.//Доказательная нейротравматология. Под ред. Потапов А.А., Лихтерман Л.Б., Зельман В. Л. -М. Медицина. - 2003. -С. 234-280.
- 37.Епифанов С.А., Апостолиди К.Г., Балин В.Н., Перова Н.В.,Бекша И.С. Использование различных имплантационных материалов в реконструктивной хирургии. Экспериментальное исследование.// Вестник национального медико-хирургического Центра им. Н.И. Пирогова 2013, Т.8, №1. - с. 61 - 71
- 38.Епифанов С.А., Апостолиди К.Г., Балин В.Н., Скуредин В.Д. Хирургическое лечение больных с переломами медиальной стенки орбиты// Вестник национального медико-хирургического Центра им. Н.И. Пирогова. – 2013. Т.8, №1. - с. 52 – 58.
- 39.Ермолаев Ю.П., Петров С.И., Петров А.П., Серeda Э.В., Джумбаев А.Х. Диагностика и лечение неогнестрельных челюстно-лицевых повреждений// Бюллетень ВСНЦ РАМН. - 2005 №3 - с.139 – 140.
- 40.Ермолаев Ю.Ф., Петров С.И., Петров П.А., Серeda Э.В., Джумабаев А.Х., Карпов Т.А., Москалев А.Г., Спицын А.Е., Четин А.Ю. Алгоритм диагностических и лечебных мероприятий у больных с сочетанной черепно-мозговой травмой при поступлении в стационар.// Бюллетень Восточно-Сибирского научного центра СО РАМН. - 2005. № 3. - С. 134-135
- 41.Ерyхин И.А., Гельфанд Б.Р., Шляпников С.А. Хирургические инфекции: руководство /под ред. СПб: Питер. - 2003.- 864 с.
- 42.Ешиев А.М. Результаты лечения больных с переломами нижней челюсти с использованием сплавов с эффектом памяти формы.// Врач-аспирант. - 2008. № 5. - С. 340-344.

43. Жулев Н.М., Яковлев Н.А. Легкая черепно-мозговая травма и ее последствия. М., 2004.- 128 с.
44. Заричанский В.А. Халатян С.М. Вопросы организации и лечения пострадавших с сочетанной черепно-лицевой травмой // Технологии XXI века в стоматологии и челюстно-лицевой хирургии. – Тверь, 2008. – с.63-64.
45. Зенков Л.Р. Ронкин М.А. Функциональная диагностика нервных болезней. Руководство для врачей. изд. 4. М. 2011 г. С. 12-120, 313 – 384.
46. Иващенко Н.И., Ипполитов В.П. Остеосинтез в лечении тяжелых сочетанных черепно-лицевых травм у юношей. // Клиническая стоматология. - 2007. № 3. - С. 56-59.
47. Изосимов А.А. Оптимизация комплексного лечения переломов нижней челюсти (клинико-экспериментальное исследование). Дис. ...к.м.н. Пермь – 2007. - 169 стр.
48. Икрамов А.И., Кариева З.С., Пастухова Е.С. Лучевая диагностика повреждения орбиты краниофациальной травме // Медицинская визуализация. - 2011. №1. - С.51-55.
49. Инкарбеков Ж.Б. Восстановление функций движения нижней челюсти при ее переломе после двух различных способов фиксации отломков. // Институт стоматологии. - 2008. Т. 1. № 38. - С. 48-49.
50. Калинина Н.М., Сосюкин А.Е., Вологжанин Д.А., Кузин А.А., Князев П.С. Травма: Воспаление и иммунитет // Цитокины и воспаление. - 2005. Т. 4, № 1. - С. 28-35.
51. Калиновский Д.К., Матрос -Таранец И.Н. Сочетанные травмы челюстно-лицевой области: особенности течения и лечения // Материалы XIII съезда хирургов Республики Беларусь «Проблемы хирургии в современных условиях» (28-29 сентября 2006 г., г. Гомель): в 2-х т. – Гомель: УО «Гомельский государственный медицинский университет», 2006. – Т.1. – С.177-178.

52. Караян А. С. Одномоментное устранение посттравматических дефектов и деформаций скулоносоглазничного комплекса. Дис. ... д.м.н. Москва 2008 г. - 190 с.
53. Карпов С.М., Христофорандо Д.Ю., Шарипов Е.М., Абидокова Ф.А. Клинико-нейрофизиологическое течение краниофациальной травмы// Кубанский научный медицинский вестник. - 2011 № 2 (125) - с. 76 – 80
54. Киняпина И.Д., Дурново Е.А., и др. "Особенности лечения больных при сочетанной черепно-лицевой травме"// Тр. VI съезда СТАР – М., 2000. – с. 306-308
55. Клевакин А.Ю., Петренко В. А. Способ остеосинтеза переломов верхней челюсти//Современные технологии восстановительной медицины и реабилитации. Специализированная медицинская помощь. Сб. науч. тр. – Екатеринбург, 3 ноября 2009 г. – С. 125 – 127.
56. Клевакин А.Ю., Петренко В.А., Кузнецова Н.Л., Елфимов П.В. Лечение повреждений верхней челюсти по материалам отделения челюстно-лицевой хирургии МУ «ЦГКБ №23.// Научно-практическая конференция «Хирургия повреждений и их последствий». Екатеринбург. Издательство УГМА 2009 год - с. 63 - 64.
57. Козлов В. К. Цитокиноterapia: патогенетическая направленность при инфекционных заболеваниях и клиническая эффективность: Руководство для врачей ///Санкт-Петербург: Альтер Эго, 2010. — 148 с.
58. Козлов В.А. и соавт. Анализ травмы и методов лечения в условиях городского челюстно-лицевого стационара // Материалы УП Международ. конф. челюст.-лиц. хирургов и стоматологов. – СПб., 2002. – с.73;
59. Козлов В.А., Попов В.Л., Егорова О.А. Клинические и экспертные характеристики сочетанной черепно-лицевой травмы.(часть 1) // Институт стоматологии. - 2009. Т. 3. № 44. - С. 40-41.

60. Козлов В.А., Попов В.Л., Егорова О.А. Клинические и экспертные характеристики сочетанной черепно-лицевой травмы.(часть 2) //Институт стоматологии. - 2009. Т. 4. № 45. - С. 20-20.
61. Козлов В.К., Малыш И.Р., Згржебловская Л.В. Профиль цитокинов и их продукция мононуклеарными клетками у пострадавших с сочетанной механической травмой. // Вестник Российской военно-медицинской академии. - 2006 № 1(15) - С. 26 – 34.
62. Кондаков Е.Н., Кривецкий В.В. Черепно-мозговая травма: Руководство для врачей. – Санкт-Петербург: СпецЛит, 2002 – 271с.
63. Коновалов А.Н., Лихтерман Л.Б., Потапов А.А. Клиническое руководство по черепно-мозговой травме Т. 1. - М.: Антидор, 1998. - 550 с.
64. Копецкий И.С. Научное обоснование мероприятий по совершенствованию медико-организационной помощи пациентам с переломами средней зоны лица.//Дис. ...д.м.н. Москва 2012 г. 228 с.
65. Копецкий И.С., Насибуллин А.М. Профилактика смертности у больных с краниофациальной травмой // DENTAL FORUM. - 2011г. № 5 - С. 51-52.
66. Копецкий И.С., Насибуллин А.М., Кабисова Г.С., Гончарова А.В. Оказание медицинской помощи больным с краниофациальной травмой в условиях реанимационного отделения.//Медицинский вестник Башкортостана. - 2011. Т. 6. - № 3. С. 53-58.
67. Корж Г.М. Структурно-функциональная оптимизация лечебно-диагностических мероприятий при механической черепно-челюстно-лицевой травме (на модели г. Воронежа). Дис. ...д.м.н. - 2005. Воронеж. - 269 с.
68. Косякова Н.И., Прохоренко С.В., Прохоренко И.Р. Дисбаланс продукции цитокинов у больных тяжелым хирургическим сепсисом.// Иммунология. – 2005. № 5 – с. 319-321.
69. Крупаткин А.И., Сидоров В.В. Лазерная доплеровская флоуметрия: руководство для врачей. – М.: Медицина, 2005 . – 125 с.



70. Крылов В. Лебедев В. Черепно-мозговая травма // Врач. — 2000. — № 11. — С. 13 – 18.
71. Кудлай Д. и др. Уровень провоспалительных цитокинов при множественной травме. // Врач. - 2007. №2. - С. 54-55
72. Кудлай Д.А., Ефремов А.В., Начаров Ю.В., Самсонова Е.Н. Провоспалительные цитокины сыворотки крови больных с сочетанной и множественной травмой, сопровождающейся рабдомиолизом. // Вестник Российской военно-медицинской академии. - 2007 № 1(17) - с. 49 – 52
73. Кулаков А.А., Ханзрацян А.С. Хирургические методы лечения переломов нижней челюсти у лиц, злоупотребляющих алкоголем. // Стоматология. - 2014. Т 93 №1 - С. 28-30.
74. Кучкина Е.С., Сердюков А.Г. Медико-социальный анализ причин получения переломов челюстей. // Казанская наука. - 2010. № 8. - С. 760-763.
75. Левченко О.В. Хирургическое лечение краниоорбитальных повреждений в остром периоде черепно-мозговой травмы. Дис. ...д.м.н. М., 2012. - 284 с.
76. Левченко О.В., Шалумов А.З., Кутровская В.В., Крылов В.В. Хирургическое лечение краниоорбитальных повреждений, сочетанных с черепно-мозговой травмой // Вопросы нейрохирургии им. Н.Н. Бурденко . – 2011. №1, - С. 12 - 19.
77. Лежнев Д. А. Лучевая диагностика множественной и комбинированной травмы структур лица // Вестник рентгенологии и радиологии. – 2007. – № 3. – С. 27 – 30.
78. Лимберг Ал.А. и др. Актуальные проблемы оптимизации специализированной помощи пострадавшим с сочетанной черепно-лицевой травмой // Актуальные вопросы сочетанной шокогенной травмы и скорой помощи. – СПб., 2002. – С. 153 – 171
79. Лихтерман Л.Б. Сотрясение головного мозга // Нейрохирургия. – 2002, № 2. – С. 4 – 8.

80. Луцевич Е.Э., Альхумиди К. Современные аспекты диагностики и лечения переломов орбиты// Вестник офтальмологии. - 2013 № 6. - С. 89 – 94.
81. Маградзе Г.Н., Багненко А.С., Александров А.Б., Самсонов В.В., Иорданишвили А.К. Инновационные технологии в оперативном лечении переломов мышечного отростка нижней челюсти// Институт стоматологии. - 2013 №2 - С. 34 – 36
82. Мадай Д.Ю., Щербук А.Ю., Абсава К.А., Сокирко Е.Л., Данилевич М.О., Мадай О.Д. Стратегия оказания специализированной медицинской помощи пострадавшим с черепно-лицевой травмой в травмоцентре первого уровня// Врач-аспирант. - 2013.Т. 61. № 6.1. - С. 126 - 132
83. Мазуркевич Г.С., Багненко С.Н. Шок: Теория, клиника, организация противошоковой помощи /под общ. ред. - СПб.: Политехника, - 2004.- 539 с.
84. Малышев В.А. Переломы челюстей / В.А. Малышев, Б.Д. Кабаков. - СПб: СпецЛит, 2005. - 224 с.
85. Марченко, В.И. Использование цитокинов в лечении травм / В.И. Марченко, Л.А. Денисов, С.Ю. Пчелинцев // Хирургия. 2007.- № 3. - С. 6568.)
86. Матвеев А.И., Левенец А.А., Чучунов А.А. Опыт лечения высоких переломов мышечных отростков нижней челюсти методом реплантации и остеосинтеза.//Сибирское медицинское обозрение. - 2008. Т. 51. № 3. - С. 43-47.
87. Матрос - Таранец И.Н., Дзюба М.В., Хახелева Т.Н., Сабьясачи Датт, Калиновский Д.К. Предпосылки возникновения, инфраструктура, профилактика и лечение осложнений травматических повреждений челюстно-лицевой области / // Современная стоматология. – 2005. - №4. – С.87-89.
88. Матрос-Таранец И.Н., Калиновский Д.К., Мартыненко Е.А., Дзюба М.В., Дуфаш И.Х., Альваамлех А.И. Новые методы хирургического лечения

- переломов нижней челюсти.// Сб. научных трудов «Вопросы экспериментальной и клинической стоматологии» . - Вып.9 - Харьков, 2005.- С.110-112.
- 89.Месхиа Ш. М. Отдаленные результаты лечения больных с переломами костей средней зоны лица при сочетанной травме //Дис. ...к.м.н. Санкт-Петербург. – 2009. - 114 с.
- 90.Месхиа Ш.М. Сокирко Е.Л. Абсава К.А. Характеристика и результаты лечения больных с неогнестрельными повреждениями среднего отдела лицевой части головы при сочетанной нейротравме. //Институт стоматологии. - № 3 (40). 2008. - С. 24-27.
- 91.Месхиа Ш.М. Специализированная помощь больным с переломами костей средней зоны лица в центре сочетанной травмы Александровской больницы.//«Сборник тезисов к научно-практической конференции молодых ученых» Санкт-Петербургская медицинская академия последипломного образования 2008г. С. 240-241
92. Мищенко Ж.Д. О механизме формирования переломов костей основания черепа при лицевых травмах головы тупыми твердыми предметами // Судебно-стоматологическая экспертиза. – М.,2001. С 139-140.
- 93.Могильницкий Г.Л., Кургульский А.Г., Паремский В.К. Лечение пострадавших с сочетанной травмой челюстно-лицевой области // Технологии XXI века в стоматологии и челюстно-лицевой хирургии. — Тверь, 2008. – С.89-90
- 94.Оконская Ю.И., Тоторкулов Р.И., Павлов А.В., Емельянов Д.Н., Дунц П.В. Экстренные реконструктивные операции при черепно-лицевой травме// Институт стоматологии. - 2012 №4 - с. 32-34.
- 95.Осипова И.В., Пивоварова Л.П., Верховский А.И. Прогнозирование отдаленных последствий закрытой черепно-мозговой травмы легкой степени тяжести // Нейрохирургия. – 2008. № 2 - С. 31-37.

96. Пашевский Д.А., Сидоров Д.И. Современные аспекты хирургического лечения при травматических повреждениях суставного отростка нижней челюсти // Програма та матеріали 71-ї міжнародної науково-практичної конференції молодих вчених «Актуальні проблеми клінічної, експериментальної, профілактичної медицини, стоматології та фармації». – Донецьк: «Каштан», 2009. – С.222.
97. Петренко В. А. Клевакин А.Ю., Туманов И.А., Чеканов С.А. Новые методы и устройства для лечения пострадавших с повреждениями челюстно-лицевой области.// Уральский медицинский журнал. – 2010. – № 6 (71). – С. 99 – 102.
98. Петренко В. А. Бурдин В.В., Туманов И. А. Результаты остеосинтеза нижней челюсти фиксаторами из никелида титана // Вестник центральной городской клинической больницы № 23. – 2010. № 5 – С. 61 – 66.
99. Рабинович С.С., Турапов А.А. Сочетанные черепно-мозговые травмы: терминология, классификация, эпидемиология, структура.// Вестник Новосибирского государственного университета. Серия: Биология, клиническая медицина. - 2008. Т. 6. № 3-2. - С. 140-147.
100. Рудакова Л.Ю., Витковский Ю.А., Пинелис И.С. Влияние кортексина на клиническое течение и лимфоцитарно-тромбоцитарную адгезию у больных с переломом нижней челюсти и закрытой черепно-мозговой травмой.//Забайкальский медицинский вестник. - 2012 № 2 - С. 53 – 58.
101. Самохвалов Д.П., Журавлев В.П., Петренко В.А., Николаева А. А. Состояние оказания помощи пострадавшим с повреждениями черепно-челюстно-лицевой области в городе Екатеринбурге в 2000 – 2009 годах.// Уральский медицинский журнал. - 2013. № 1 - С. 126 – 130.
102. Самыкин А.С. Особенности лечения травм склоорбитального комплекса// Universum: медицина и фармакология. - 2014. № 3 (4). с. 4.

103. Семенников В.И. Оптимизация методов фиксации костных фрагментов лицевого черепа и их клинико-биомеханическая оценка. Дис. ... д. м.н. Омск – 2004. 320 с.
104. Семенов А.В., Новикова О.В. Особенности лечения черепно-мозговой травмы сочетанной с челюстно-лицевыми повреждениями в условиях нейрохирургического стационара. // Бюллетень Восточно-Сибирского научного центра СО РАМН. - 2005. № 3. - С. 138-139.
105. Семенцов В.К., Хышов В.Б., Курицын А.Н., Степина И.А. Оценка травматических повреждений верхней челюсти с использованием данных трехмерной реконструкции // Здоровье. Медицинская экология. Наука. - 2009. Т. 36. № 1. - С. 49-50.
106. Симбирцев А.С. Цитокины: классификация и биологические функции. // Цитокины и воспаление. - 2004 Т.3, № 2 - С. 16 – 22.
107. Соколов В. А. «Damage control» – современная концепция лечения пострадавших критической политравмой. // Вестник травматологии и ортопедии им. Н. Н. Приорова. - 2005. № 1. С. 81–84.
108. Соколов В.А., Картавенко В.И., Гараев Д.А., Свирская Л.М. Синдром взаимного отягощения повреждений у пострадавших с сочетанной травмой // Вестник хирургии им. И.И. Грекова. - 2006 Т.165 № 6 - С. 25 – 29.
109. Соколов, В.А. Множественные и сочетанные травмы. М.: ГЭОТАР-Медицина. 2006. - 512 с.:ил.
110. Соловьёв М.М., Чеботарёв С.Я., Месхиа Ш.М. Классификация неогнестрельных механических повреждений лицевой части головы // Институт стоматологии. - 2008. № 2. - С. 58-61.
111. Стучилов В.А. Хирургическое лечение и реабилитация больных с последствиями и осложнениями травмы средней зоны лица. Дис. ... д. м. н. Москва 2004г. - 338 с.
112. Стучилов В.А., Никитин А.А., Рябов А.Ю. Особенности клинических проявлений и устранения дефектов стенок глазницы, гипо-энофтальма при

- «взрывных» переломах глазницы с использованием эндоскопического метода. //Клиническая стоматология. - 2006. № 3. - С. 60-64.
113. Стучилов В.А., Сипкин А.М., Рябов А.Ю., Никитин Д.А., Ходоров А.В., Заусова О.В., Троянский И.В. Клиника, диагностика и лечение больных с последствиями и осложнениями травмы средней зоны лица. //Альманах клинической медицины. - 2005. № 8-5. - С. 109-118.
114. Сысолятин П.Г., Дергилев А.П., Сысолятин С.П., Брега И.Н., Руденских Н.В., Бельков Л.Н. Роль лучевых методов исследований в диагностике и лечении челюстно-лицевых повреждений.// Сибирский медицинский журнал (г. Томск). - 2010. Т. 25. № 3-2. - С. 11-14.
115. Тазин И.Д. Хирургическое лечение переломов костей лица,осложненных травматическим остеомиелитом. Дис. ...д.м.н. Иркутск. - 2004. - 202 с.
116. Тимофеев А.А. Руководство по челюстно-лицевой хирургии и хирургической стоматологии. – Киев: ООО «Червона Рута-Турс» - 2002. – 1018 с.
117. Уварова А.Г. Прогнозирование и профилактика воспалительных осложнений при травмах челюстно-лицевой области. Дис. ...к.м.н. Ставрополь – 2004. 190 с.
118. Фань Ч., Юань И., Трофимов И.Г., Хацкевич Г.А. Результаты корреляционного анализа показателей местной неспецифической и иммунной защиты у пациентов при использовании несъемной ортодонтической техники для фиксации отломков при переломах нижней челюсти. //Институт стоматологии. - 2012 г. № 1.- С.102-103
119. Федорова С. В., Ипполитов В.П. Этиологические факторы, эстетические аспекты лечения и реабилитации пациентов с посттравматическими дефектами и деформациями дна орбиты// Российский стоматологический журнал. - 2004 №5 - С.24-26

120. Фролов Д. В. Экспертная оценка осложнений и неблагоприятных исходов оказания медицинской помощи пациентам с травмами верхней и нижней челюстей. Дис. ...к.м.н. Москва - 2011 - 157 с.
121. Харитонов Д. Ю. Сочетанные кранно-фациальные повреждения у детей: организационные и методологические подходы к диагностике, лечению и реабилитации (клиническое исследование). Дис. ...д.м.н - 2008. г. Воронеж. – 220 с.
122. Харитонов Д.Ю. Зависимость локализации перелома костей лицевого скелета и тяжести черепно-мозговой травмы у пострадавших с сочетанными кранио-фациальными повреждениями в детском возрасте.//Системный анализ и управление в биомедицинских системах. - 2008. №2. – С. 312 – 316.
123. Хомутишникова Н.Е, Дурново Е.А., Мишина Н.В. Хирургическая реабилитация пациентов с переломами скулоглазничного комплекса и нижней стенки орбиты// Стоматология. - 2013. №6 - С. 37 – 40.
124. Христофорандо Д. Ю. Особенности патогенеза и лечения сочетанной черепно-лицевой травмы. Дис. ...д.м.н. Москва – 2011г. - 263 стр.
125. Христофорандо Д.Ю. Анализ распространенности, диагностики и лечения сочетанной черепно-лицевой травмы.// Медицинский вестник Северного Кавказа. - 2011. Т. 23. № 3. - С. 36-37.
126. Христофорандо Д.Ю. Оценка мозговой дисфункции при воздействии травмирующего фактора на разные зоны лица при краниофациальной травме.// Вестник новых медицинских технологий. - 2011. Т. XVIII. № 4 - С. 142 – 143.
127. Цех Д.В., Бухер М.М., Лазарев А.Ю., Чурсин С.А. Хирургическое лечение травматических повреждений орбит.// Научно-практическая конференция «Хирургия повреждений и их последствий». Екатеринбург. Издательство УГМА 2009 - С. 63 – 64.

128. Чжан Фань, Юань И., Трофимов И.Г., Хацкевич Г.А. Сравнительный анализ результатов лечения пациентов с переломами нижней челюсти при различных методах щадящей иммобилизации отломков // Институт Стоматологии. - 2012. №55. - С. 82-83
129. Чуйко А.Н., Маргвелашвили А.В. Расчет на прочность элементов фиксации при переломах тела нижней челюсти и мышечкового отростка // Стоматолог. – 2009. №6. – С.31-35.
130. Шадрин С.А. Роль иммунологических и цереброваскулярных нарушений в патогенезе травматической болезни головного мозга. Дис. ...к.м.н Саратов 2004 г. - 115 с.
131. Шалумов А.З., Левченко О.В., Шарифуллин Ф.А., Насибуллин А.М., Булычева Е.Г., Крылов В.В. Рентгеновская компьютерная томография челюстно-лицевых повреждений, сочетанных с черепно-мозговой травмой.// Нейрохирургия. - 2009. № 4. - С. 42-49.
132. Шаргородский А.Г. Травмы мягких тканей и костей лица. – М.: «ГЭОТАР-МЕД», 2004. – 383 с.
133. Шарипов Е. М. Клинико-диагностические аспекты сочетанной челюстно-лицевой и черепно-мозговой травмы. Дис. ....к.м.н. Ставрополь 2011. - 123 с.
134. Шпагина Л.А., Карпенко А.Г., Колосов Н.Г., Локтин Е.М., Фирсов С.А., Шелепова Н.В. Состояние микроциркуляции у больных со скелетной травмой в динамике лечения.// Вестник новых медицинских технологий.- 2008. Т. XV № 1 - С. 107 – 110.
135. Штейнле А.В. Патологическая физиология и современные принципы лечения тяжелых сочетанных травм (часть 1). // Сибирский медицинский журнал. - 2009 Т. 24 №3 (вып. 1) - С.119-127
136. Штейнле А.В. Патологическая физиология и современные принципы лечения тяжелых сочетанных травм (часть 2). // Сибирский медицинский журнал. - 2009 Т. 24 №3 (вып. 2) - С.35 – 42.



137. Щеколова Н.Б. Динамика церебральных нарушений при сочетанных и множественных повреждениях. Дис. ...д.м.н. Пермь 2004г. - 380 с.
138. Яковенко И.В., Данилевич М.О., Киселев А. С., Сокирко Е.Л. Травма назо-этмоидального комплекса: нейрохирургические и эстетические аспекты проблемы.// Нейрохирургия - 2013 №4 С. 33 – 37.
139. Agarwal S, Gupta A, Grevious M, Reid RR. Use of resorbable implants for mandibular fixation: a systematic review. // J Craniofac Surg. 2009 Mar;20(2):331-9.
140. Ahmad Z, Nouraei R, Holmes S. Towards a classification system for complex craniofacial fractures.// Br J Oral Maxillofac Surg. 2012 Sep;50(6):490-4.
141. Alpert B., Gutwald R., Schmelzeisen R. New innovations in craniomaxillofacial fixation: the 2.0 lock system // Keio J. Med. – 2003. – Vol. 52. – P. 120 – 127.
142. Al-Sukhun J., Tornwall J., Lindqvist C., Kontio R. et al. Bioresorbable poly-L/DL-lactide (P[L/DL]LA 70/30) plates are reliable for repairing large inferior orbital wall bony defects: a pilot study // J. Oral Maxillofac. Surg. – 2006. – Vol. 64. – P. 47 – 55.
143. Asprino L., Consani S., de Moraes M. A comparative biomechanical evaluation of mandibular condyle fracture plating techniques // J. Oral Maxillofac. Surg. – 2006. – Vol. 64. – P. 452 – 45
144. Aytağ S, Ozbek S, Kahveci R, Ozgenel Y, Akin S, Ozcan M. Titanium mesh fracture in mandibular reconstruction.//J Craniofac Surg. 2005 Nov;16(6):1120-2.
145. Back CP, McLean NR, Anderson PJ, David DJ. The conservative management of facial fractures: indications and outcomes. //J. Plast Reconstr Aesthet Surg. 2007;60(2):146-51.

146. Becelli R., Renzi Mannino G., Cerulli G., Iannetti G., Posttraumatic Obstruction of Lacrimal Pathways: A Retrospective Analysis of 58 Consecutive Naso-Orbitoethmoid Fractures. // *Craniofacial Surgery* 2003;15:1:29-34.
147. Bell R. B., Kindsfater C.S. The use of biodegradable plates and screws to stabilize facial fractures// *J. Oral Maxiofac. Surg.* 2006. Vol. 17. P. 31 – 39.
148. Bregagnolo LA, Bertelli PF, Ribeiro MC, Sverzut CE, Trivellato AE. Evaluation of in vitro resistance of titanium and resorbable (poly-l-dl-lactic acid) fixation systems on the mandibular angle fracture. *Int //J Oral Maxillofac Surg.* 2010 Nov 8.
149. Buitrago-Tellez C. H., Schilli W., Bohnert M., Alt K., Kimmig M. A. Comprehensive classification of craniofacial fractures: postmortem and clinical studies with two- and three-dimensional computed tomography // *Injury.* – 2002. – Vol. 33. – № 8. – P. 651 – 668.
150. Buitrago - llez CH, Audig L, Strong B, Gawelin P, Hirsch J, Ehrenfeld M, Rudder mann R, Louis P, Lindqvist C, Kunz C, Cornelius P, Shumrick K, Kellman RM, Sugar A, Alpert B, Prein J, Frodel J. A comprehensive classification of mandibular fractures: a preliminary agreement validation study. *Int //J Oral Maxillofac Surg.* 2008 Dec;37(12):1080-8.
151. Burm JS, Hansen JE. The use of microplates for internal fixation of mandibular fractures. // *Plast Reconstr Surg.* 2010 May;125(5):1485-92.
152. Canter HI, Mavili ME, Tuncbilek G, Aksu AE. Use of rigid external distraction device in treatment of complex maxillofacial fractures. // *J Craniofac Surg.* 2008 Mar;19(2):306-12.
153. Carter T., Bagheri S., Dierks E. J. Towel clip reduction of the depressed zygomatic arch fracture // *J. Oral Maxiofac. Surg.* 2005. Vol. 63. P. 1244 – 1246.
154. Carvalho TB, Cancian LR, Marques CG, Piatto VB, Maniglia JV, Molina FD. Six years of facial trauma care: an epidemiological analysis of 355 cases. *Braz //J Otorhinolaryngol.* 2010 Oct;76(5):565-74.

155. Cenzi R, Farina A, Zuccarino L, Carinci F. Clinical outcome of 285 Medpor grafts used for craniofacial reconstruction. //J Craniofac Surg. 2005 Jul;16(4):526-30.
156. Chaudhary N, Philbert R. Use of 2.0-mm 3-dimensional strut plate in mandibular fractures. //J Oral Maxillofac Surg. 2010 Jan;68(1):232-3.
157. Chen CH, Wang TY, Tsay PK, Lai JB, Chen CT, Liao HT, Lin CH, Chen YR. A 162-case review of palat fracture // Plast Reconstr Surg. – 2008, Jun; 121(40): 2065-73.
158. Chritah A., Lazow S.K., Berger J.R. Transoral 2.0-mm Locking Miniplate Fixation of Mandibular Fractures Plus 1 Week of Maxillomandibular Fixation: A Prospective Study // J. Oral Maxillofac. Surg. – 2005. – Vol. 63. – P. 1737 – 1741.
159. Clauser L., Galie M., Mandrioli S., Sarti E., Severe Panfacial Fracture With Facial Explosion: Integrated and Multistaged Reconstructive Procedures. // Craniofacial Surgery 2003;14:6:893-899
160. Clauser L., Galie M., Mandrioli S., Sarti E., Severe Panfacial Fracture With Cobb AR, Murthy R, Cousin GC, El-Rasheed A, Toma A, Uddin J, Manisali M. Silent sinus syndrome.// Br J Oral Maxillofac Surg. 2012 Sep;50(6):e81-5.
161. Cole PD, Kaufman Y, Hatef DA, Hollier LH. Optimizing miniplate fixation for simple mandibular fractures. //Plast Reconstr Surg. 2009 Feb;123(2):691-3.
162. Cornelius CP, Augustin JB, Sailer LK. External pin fixation for stabilization of the mandible--comeback of a method: historical review and first experiences with the 'mandible external fixator'. //Oral Maxillofac Surg. 2009 Mar;13(1):1-14.
163. Cunningham L. L., Peterson G. P., Haug R. H. The relationship between enophthalmos, linear displacement, and volume change in experimentally recreated orbital fractures // J. Oral Maxillofac. Surg. – 2005. – Vol. 63. – P. 1169 – 1173.

164. Cunningham R.M., R.F. Maio, E.M. Hill, B.J. Zink. The effects of alcohol on head injury in the motor vehicle crash victim // *Alcohol and Alcoholism*. – 2002. - Vol.37, №3.- P.236-240
165. Czerwinski M, Ma S, Williams HB. Zygomatic arch deformation: an anatomic and clinical study.// *J Oral Maxillofac Surg*. 2008 Nov;66(11):2322-9
166. Ducic Y., Hilger P. A. Systematic Approach to Panfacial Fractures American Academy of Otolaryngology // *Maxillofacial Trauma*. – 2001. – P. 145 – 147.
167. Engelstad ME, Kelly P. Embrasure wires for intraoperative maxillomandibular fixation are rapid and effective. // *J Oral Maxillofac Surg*. 2011 Jan;69(1):120-4.
168. Eppley B.L. Use of resorbable plates and screws in pediatric facial fractures// *J.Oral Maxiofac. Surg*. 2005 Vol. 63. P.385 – 391
169. Erdmann D, Follmar KE, Debruijn M, Bruno AD, Jung SH, Edelman D, Mukundan S, Marcus JR. A retrospective analysis of facial fracture etiologies.// *Ann Plast Surg*. 2008 Apr;60(4):398-403.
170. Eski M, Sengezer M, Deveci M, Isik S. Contour restoration of the secondary deformities of zygomaticoorbital fractures with porous polyethylene implant // *J. Craniofac Surg*. – 2007, May; 18(3): 520-5.
171. Ferreira P.C., Amarante J.M., Silva A.C., Pereira J.M., Cardoso M.A., Rodrigues J., Etiology and Patterns of Pediatric Mandibular Fractures in Portugal: A Retrospective Study of 10 Years. // *Craniofacial Surgery* 2004;15:3:384-392.
172. Fujihara K., Huand Z-M., Ramakrishna S., Satkanantham K., Hamada H. Performance study of braided carbon /PEEK composite compression bone plates// *Biomaterials*. 2003. Vol. 24. P. 2661 – 2667.
173. Gazioglu N, Ulu MO, Ozlen F, Uzan M, Ciplac N. Computer-aided volume measurement of posttraumatic orbits reconstructed with AO titanium mesh plates: accuracy and reliability // *Ophthal Plast Reconstr Surg*. – 2008, Sept-Oct; 24(5): 383-9.

174. Gear AJ, Apasova E, Schmitz JP, Schubert W. Treatment modalities for edentulous mandible. //Int J Oral Maxillofac Surg. 2010 Dec 22
175. Geetin GK, Benaknin JE. Eye pain and double vision: superior orbital wall fracture with retro-orbital hematoma // Ann Emerg Med. – 2008, Oct; 52(4): 473-81.
176. Gibbons AJ, Monaghan AM, Dhariwal DK, Duncan C, Dover MS. A fellowship in craniofacial surgery. //J R Army Med Corps. 2006 Jun;152(2):89-90.
177. Gosau M, Schöneich M, Draenert FG, Ettl T, Driemel O, Reichert TE. Retrospective analysis of orbital floor fractures--complications, outcome, and review of literature.// Clin Oral Investig. 2011 Jun;15(3):305-13.
178. Grant AL, Ranger A, Young GB, Yazdani A. Incidence of major and minor brain injuries in facial fractures.// J Craniofac Surg. 2012 Sep;23(5):1324-8.
179. Habal MB. The orbit, an integral part of craniofacial surgery.// Craniofac Surg. 2012 Jul;23(4):951-2.
180. Hassan NA, Kelany RS, Emara AM, Amer M. Pattern of craniofacial injuries in patients admitted to Tanta University Hospital--Egypt.// J Forensic Leg Med. 2010 Jan;17(1):26-32.
181. He D, Li Z, Shi W, Sun Y, Zhu H, Lin M, Shen G, Fan X. Orbitozygomatic fractures with enophthalmos: analysis of 64 cases treated late.// J Oral Maxillofac Surg. 2012 Mar;70(3):562-76.
182. He D, Yang C, Chen M, Jiang B, Wang B. Intracapsular condylar fracture of the mandible: our classification and open treatment experience.// J Oral Maxillofac Surg. 2009 Aug;67(8):1672-9. doi: 10.1016/j.joms.2009.02.012.
183. He D, Zhang Y, Ellis E. Panfacial fractures: analysis of 33 cases treated late // J. Oral. Maxillofac. Surg. – 2007, Dec; 65(12): 2459-65.
184. Heland M., Schulze D., Rother U., Schmelzle R. et al. Postoperative imaging of zygomaticomaxillary complex fractures using digital volumetomography //J. Oral Maxillofac. Surg. 2004. Vol. 62. P. 1387 – 1391.

185. Hohlrieder M, Hinterhoelzl J, Ulmer H, Hackl W, Schmutzhard E, Gassner R. Maxillofacial fractures masking traumatic intracranial hemorrhages. // *Int J Oral Maxillofac Surg*. 2004 Jun;33(4):389-95.
186. Hollier LH Jr, Sharabi SE, Koshy JC, Stal S. // Facial trauma: general principles of management. // *J Craniofac Surg*. 2010 Jul;21(4):1051-3.
187. Hosemann W, Schroeder HW, Kaduk W, Augst D, Friedrich J. Interdisciplinary management of severe midfacial trauma. // *HNO*. 2005 May;53(5):479-98; quiz 499.
188. Hung YC, Montazem A, Costello MA. The correlation between mandible fractures and loss of consciousness. // *J Oral Maxillofac Surg*. 2004 Aug;62(8):938-42.
189. Hwang K., Kim Sun G., Lee S., Ha Y. Blepharoptosis Caused From Compression of Levator Muscle by Fractured Orbital Roof Fragment // *Craniofacial Surgery*. – 2004. – Vol. 15. – № 6. – P. 851 – 854.
190. Iida S, Hassfeld S, Reuther T, Schweigert HG, Haag C, Klein J, Mjalling J. Maxillofacial fractures resulting from falls. *J Craniomaxillofac Surg*. 2003 Oct;31(5):278-839
191. Iizuka T., Hallermann W, Seto I, Smolka W, et al. A titanium arch bar for maxillomandibular fixation in oral and maxillofacial surgery // *J. Oral Maxillofac. Surg*. – 2006. – Vol. 64. – P. 989 – 992.
192. Ishihara Y, Kuroda S, Nishiyama A, Sasaki A, Takano-Yamamoto T, Yamashiro T. Functional improvements after orthodontic-surgical reconstruction in a patient with multiple maxillofacial fractures. // *Am J Orthod Dentofacial Orthop*. 2012 Oct;142(4):534-45.
193. Jamal BT, Diecidue R, Qutub A, Cohen M. The pattern of combined maxillofacial and cervical spine fractures. // *J. Oral Maxillofac Surg*. 2009 Mar;67(3):559-62.
194. Johnston JJ, McGovern SJ. Alcohol related falls: an interesting pattern of injuries. // *Emerg Med J*. 2004 Mar;21(2):185-8.

195. Kampshoff JL, Cogbill TH, Mathiason MA, Kallies KJ, Martin LT Cranial nerve injuries are associated with specific craniofacial fractures after blunt trauma.// *Am Surg.* 2010 Nov;76(11):1223-7.
196. Klenk G., Kovacs A., Blow-Out Fracture of the Orbital Floor in Early Childhood. // *Craniofacial Surgery* 2003;14:5:666-672.
197. Kolk A., Pautke C., Wiener E., Ploder O., et al. A novel highresolution magnetik microscopy coil as an alternative to the multislice computed tomographi in postoperative imaging of orbital fractures and computer-based volume measurement// *J. Oral Maxillofac.* 2005.Vol. 63. P. 492- 498.
198. Labbé D, Nicolas J, Kaluzinski E, Soubeyrand E, Delcampe P, Sabin P, Benateau H. Gunshot wounds: two cases of midface reconstruction by osteogenic distraction.// *J Plast Reconstr Aesthet Surg.* 2009 Sep;62(9):1174-80.
199. Laverick S, Patel N, Jones DC. Maxillofacial trauma and the role of alcohol // *Br. J. Oral. Maxillofac. Surg.* – 2008, Aug 5.
200. Laverick S, Siddappa P, Jones DC. Patterns of emergency maxillofacial referrals and provision of services. // *Br J Oral Maxillofac Surg.* 2009 Mar;47(2):99-101.
201. Lee KH. Interpersonal violence and facial fractures// *J Oral Maxillofac Surg.* 2009 Sep;67(9):1878-83.
202. Li HY, Chen YH, Cui GG. Ocular finding in patients with orbitozygomatic complex fractures: a retrospective stdy // *J. Oral. Maxillofac. Surg.* – 2008, May; 66(5): 888-92.
203. Loukota RA, Neff A, Rasse M. Nomenclature/classification of fractures of the mandibular condylar head. // *Br J Oral Maxillofac Surg.* 2010 Sep;48(6):477-8.
204. Madsen MJ, McDaniel CA, Haug RH. A biomechanical evaluation of plating techniques used for reconstructing mandibular symphysis/parasymphysis fractures.// *J. Oral Maxillofac Surg.* 2008 Oct;66(10):2012-9.

205. Mansouri Hattab N, Lahmiti S, El Bouihi M, Hiroual A, Bouaichi A, Fikry T. Facial wounds: an epidemiological review of 850 cases.// *Rev Stomatol Chir Maxillofac*. 2011 Jun;112(3):135-8.
206. Mathew S, Vasu U, Franclin F, Nazareth C. Porous polyethylene channel implant in reconstruction orbital blowout fractures // *Zhejiang Da Xue Xue Bao Yi Xue Ban*. – 2008, Mar; 37(2): 208-11.
207. Mathiasen RA, Eby JB, Jarrahy R, Shahinian HK, Margulies DR. A dedicated craniofacial trauma team improves efficiency and reduces cost. // *J Surg Res*. 2001 May 15;97(2):138-43.
208. Mathog R.H., V. Toma, L. Clayman, S. Wolf ./Nonunion of the mandible: an analysis of contributing factors // *J. Oral. Maxillofac. Surg.* - 2000. – Vol.58, №7. – P.746-752.
209. Menderes A., Baytekin C., Topcu A., Yilmaz M., Barutcu A. Craniofacial Reconstruction With High-Density Porous Polyethylene Implants // *Craniofacial Surgery*. – 2004. – Vol. 15. – № 5. – P. 719 – 725.
210. Metzinger SE, Guerra AB, Garcia RE. Frontal sinus fractures: management guidelines. // *Facial Plast Surg* 2005; 21: 199–206
211. Mugino H, Takagi S, Oya R, Nakamura S, Ikemura K. Miniplate osteosynthesis of fractures of the edentulous mandible. // *Clin Oral Investig*. 2005 Dec;9(4):266-70.
212. Mulligan RP, Mahabir RC. The prevalence of cervical spine injury, head injury, or both with isolated and multiple craniomaxillofacial fractures. // *Plast Reconstr Surg*. 2010 Nov;126(5):1647-51.
213. Nemes I, Pácz M, Rothy A, Erményi I, Kocsis C. Primary, definitive treatment of the nasoethmoidorbital-midface-frontobasal injuries in the maxillofacial practice.// *Orv Hetil*. 2009 Oct 25;150(43):1983-7.
214. Neovius E, Engstrand T. Craniofacial reconstruction with bone and biomaterials: review over the last 11 years. // *J Plast Reconstr Aesthet Surg*. 2010 Oct;63(10):1615-23. Epub 2009 Jul 3.



215. Orentlicher G, Goldsmith D, Horowitz A. Applications of 3-dimensional virtual computerized tomography technology in oral and maxillofacial surgery: current therapy. // *J Oral Maxillofac Surg.* 2010 Aug;68(8):1933-59.
216. Ozgursoy OB, Muderris T, Yorulmaz I, Kucuk B. Demographic, epidemiologic, and surgical characteristics of maxillofacial fracture repair in a developing country. *Ear Nose Throat J.* 2009 Apr;88(4):E20-4.
217. Perry M. Maxillofacial trauma--developments, innovations and controversies.// *Injury.* 2009 Dec;40(12):1252-9.
218. Puljula J, Cygnel H, Mäkinen E, Tuomivaara V, Karttunen V, Karttunen A, Hillbom M. Mild traumatic brain injury diagnosis frequently remains unrecorded in subjects with craniofacial fractures.// *Injury.* 2012 Dec;43(12):2100-4.
219. Rajendra PB, Mathew TP, Agrawal A, Sabharawal G. Characteristics of associated craniofacial trauma in patients with head injuries: An experience with 100 cases. // *J Emerg Trauma Shock.* 2009 May;2(2):89-94.
220. Roberts C.S. et al Damage control orthopedics: evolving concepts in the treatment of patients who have sustained orthopedic trauma // *Instr Course Lect..*- 2005 .- Vol. 54 .- P. 447-462.,
221. Robinson CM, Page RS. Orthodontic management of a Le Fort II and midline palat fracture // *Br dent J.* 2007, Jun 23; 202(12): 739-40.
222. Rocchi G, Fadda MT, Marianetti TM, Reale G, Iannetti G. Craniofacial trauma in adolescents: incidence, etiology, and prevention.// *J Trauma.* 2007 Feb;62(2):404-9.
223. Saiepour D, Messo E, Hedlund AJ, Nowinski DJ. Radiologic and long-term clinical outcome from treatment of isolated medial orbital wall blowout fractures.// *J Craniofac Surg.* 2012 Sep;23(5):1252-5.
224. Saiful MN, Azmi A, Saffari MN. Quantitative analysis of the orbital floor defect after zygoma fracture repair // *J. Oral. Maxillofac. Surg.* – 2008, Sep; 66(9): 1869 -74.

225. Saigal K, Winokur RS, Finden S, Taub D, Pribitkin E. Use of three-dimensional computerized tomography reconstruction in complex facial trauma. // *Facial Plast Surg.* 2005 Aug;21(3):214-20.
226. Schon R, Metzger MC, Weyer N, Fakler O. Microplate osteosynthesis of orbital floor fractures // *Br. J. Oral. Maxillofac. Surg.* – 2007, Mar; 45(2): 165.
227. Seider N, Gilboa M, Miller B, Hadar RS, Beiran I. Orbital fractures complicated by late enophthalmos: higher prevalence in patients with multiple trauma // *Ophthal Plast Reconstr Surg.* – 2007, Mar-Apr; 23(2): 115-8.
228. Shirani G, Kalantar Motamedi MH, Ashuri A, Eshkevari PS. Prevalence and patterns of combat sport related maxillofacial injuries. // *J Emerg Trauma Shock.* 2010 Oct;3(4):314-7.
229. Sirimaharaj W, Pyungtanasup K. The epidemiology of mandibular fractures treated at Chiang Mai University Hospital: a review of 198 cases. // *J Med Assoc Thai.* 2008 Jun;91(6):868-74.
230. Sun J.K. LeMay D.R. Imaging of facial trauma // *Neuro-imaging Clin.N.Am* – 2002. - №12(2). – P. 295 -309
231. Tonini M, Krainik A, Bessou P, Lefournier V, Boubagra K, Chiquet C, Le Bas JF. How helical CT helps the surgeon in oculo-orbital trauma. // *J Neuroradiol.* 2009 Oct;36(4):185-98.
232. Tuncer A, Yavuzer R, Kandal S, Demir YH, Ozmen S, Latifoglu O, Atabay K. // Reconstruction of traumatic orbital floor fractures with resorbable mesh plate. // *J. Craniofac Surg.* – 2001, Nov; 12(6): 603-7.
233. Vasii'ev Alu, Lezhnev DA. Syndromic approach in radiodiagnosis of maxillofacial injures // *Vestn Rentgenol Radiool.* – 2007, May- Jun; (3): 15-20.
234. Wood GA, Campbell DF, Greene LE. Transmucosal fixation of the fractured mandibular angle fractures. // *J Oral Maxillofac Surg.* 2005 May;63(5):655-6.
235. Wood GD. Inion biodegradable plates: the first century. *Br J Oral Maxillofact Surg.* 2006 Feb;44(1):38-41.

236. Yamamoto K, Kuraki M, Kurihara M, Matsusue Y, Murakami K, Horita S, Sugiura T, Kirita T. Maxillofacial fractures resulting from falls. //J Oral Maxillofac Surg. 2010 Jul;68(7):1602-7.
237. Yoffe PA, Shohat I, Shoshani Y, Taicher S. Etiologi of maxillofacial trauma 10-year survey at Chaim Sheba Medical Center, Tel-Hashomer // Harefuah. – 2008, Mar; 147 (3): 192-196.
238. Zahorec R. Ratio of neutrophil to lymphocyte counts - rapid and simple parameter of systemic inflammation and stress in critically ill // Bratisl. Lek. Listy. 2001.-Vol. 102.-№ 1.-P. 5-14.